

EVOLUCIÓN ECOGRÁFICA DE LA DEGENERACIÓN QUÍSTICA DE UN MIOMA

Sánchez Rivadulla, Laura; Calaza Vázquez, María Aurea; Domínguez Olivera, Nadia; Laíño Calo, Eva María; Gómez Alonso, Belén; Veiga Tuimil, Manuel A.

Servicio de Obstetricia y Ginecología. Xerencia da Xestión Integrada de Ferrol.

INTRODUCCIÓN

La apariencia ecográfica de los miomas uterinos es característica y fácil de reconocer; sin embargo, ocasionalmente muestran cambios degenerativos que pueden crear problemas diagnósticos.

La degeneración hialina es la más frecuente y consiste en el reemplazo de fibras musculares por sustancia amorfa y colágena.

Ocasionalmente las áreas hialinas pueden licuefactarse dando lugar a quistes de diferentes formas y tamaños, únicos o múltiples (transformación quística del mioma).

No se realiza según un proceso anatómico único, sino que puede deberse a alteraciones múltiples y diversas. La finalidad de este trabajo es mostrar la evolución ecográfica de un mioma con degeneración quística y su importancia clínica y diagnóstica.

CASO CLÍNICO

*Anamnesis:

Mujer de 70 años con antecedentes de dislipemia, síndrome ansioso-depresivo e hipotiroidismo, a tratamiento. No intervenciones quirúrgicas. No hábitos tóxicos.

Antecedentes gineco-obstétricos:

Menarquia: 12. THM: 4-5/30. G1P1. Menopausia: 54 años.

Se diagnostica en 1996 de mioma uterino asintomático.

*Exploración física:

Exploración ginecológica dentro de la normalidad salvo útero aumentado de tamaño como 16 semanas, móvil, no doloroso al tacto.

*Pruebas complementarias:

Desde 1996 ecografías estables hasta 2002, donde comienza a verse la degeneración quística del mioma. Desde 2002 a actualidad, crecimiento del mioma a expensas del crecimiento progresivo de la degeneración quística.

En RMN 2012: masa pélvica de 15 x 13 x 11 mm que se localiza en fundus uterino (intramural) y presenta una pared gruesa hipointensa y contenido homogéneo, hipointenso en T1 e hiperintenso en los ecos largos, que se continúa con un pequeño fragmento del cuerpo y cérvix uterino sin que demuestre comunicación con la cavidad endometrial. Sugestivo de fibromioma con degeneración quística.

DIAGNÓSTICO

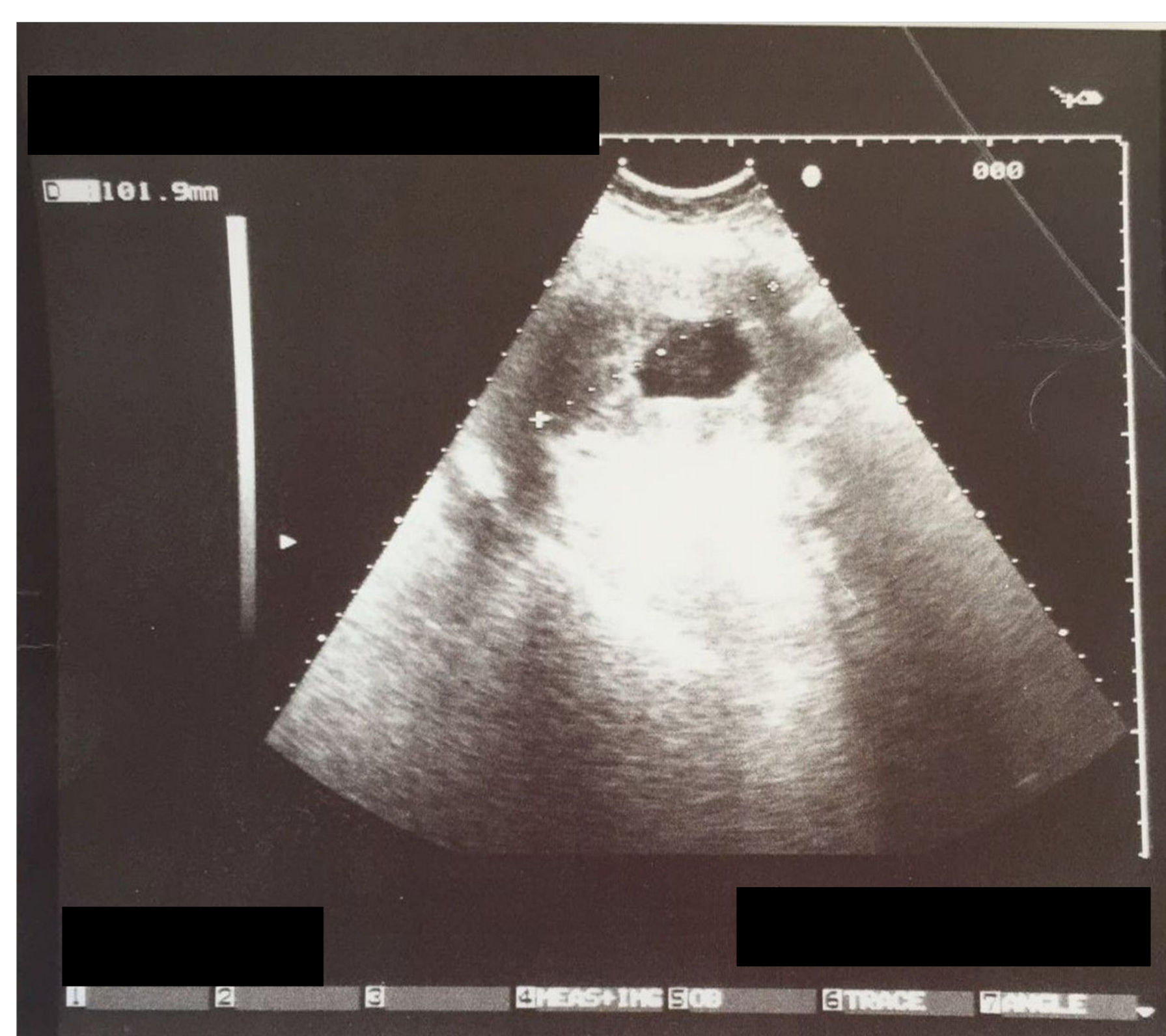
Mioma uterino con degeneración quística en paciente asintomática.

CONDUCTA

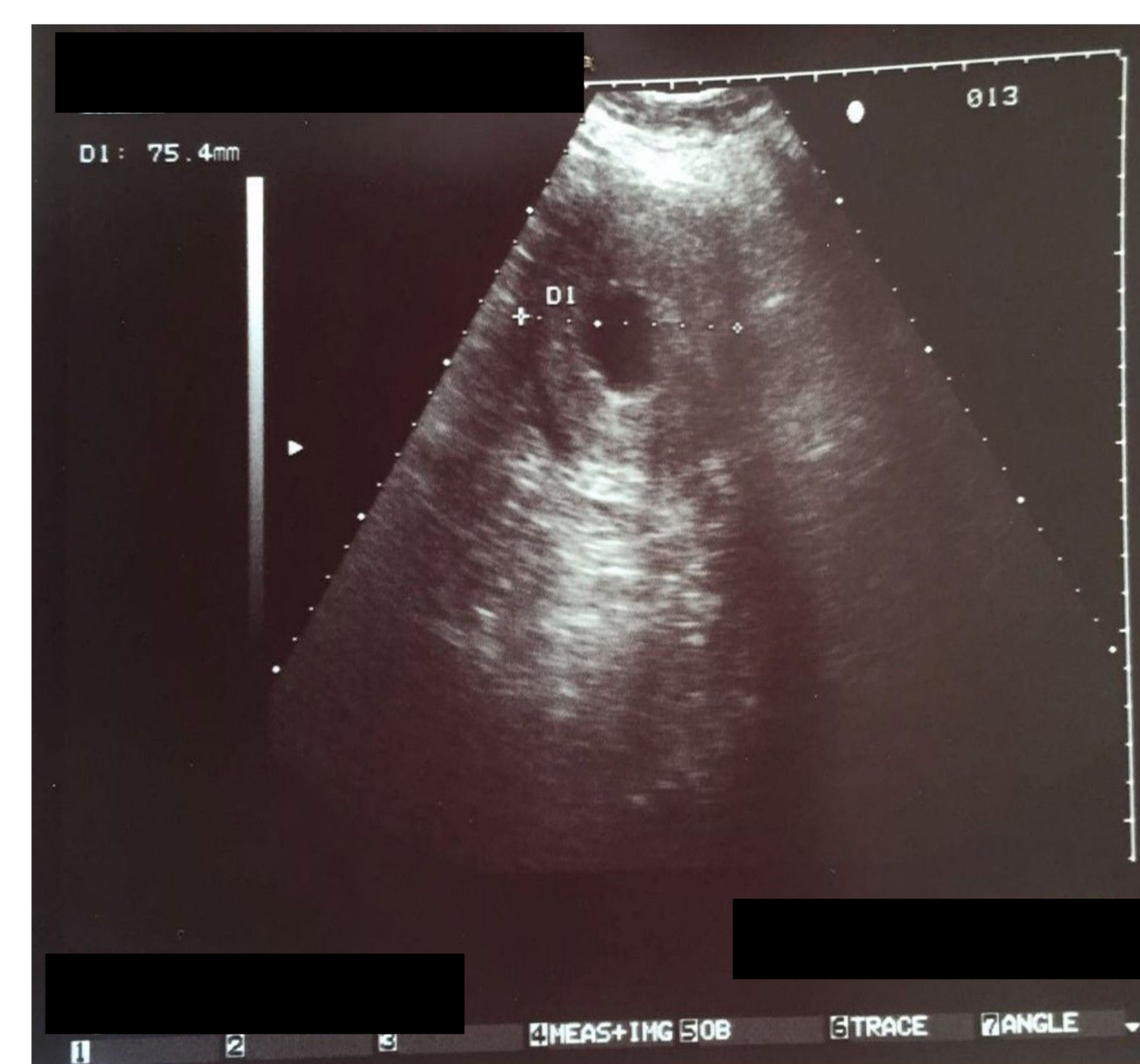Control ecográfico (desde el año 1996).

EVOLUCIÓN

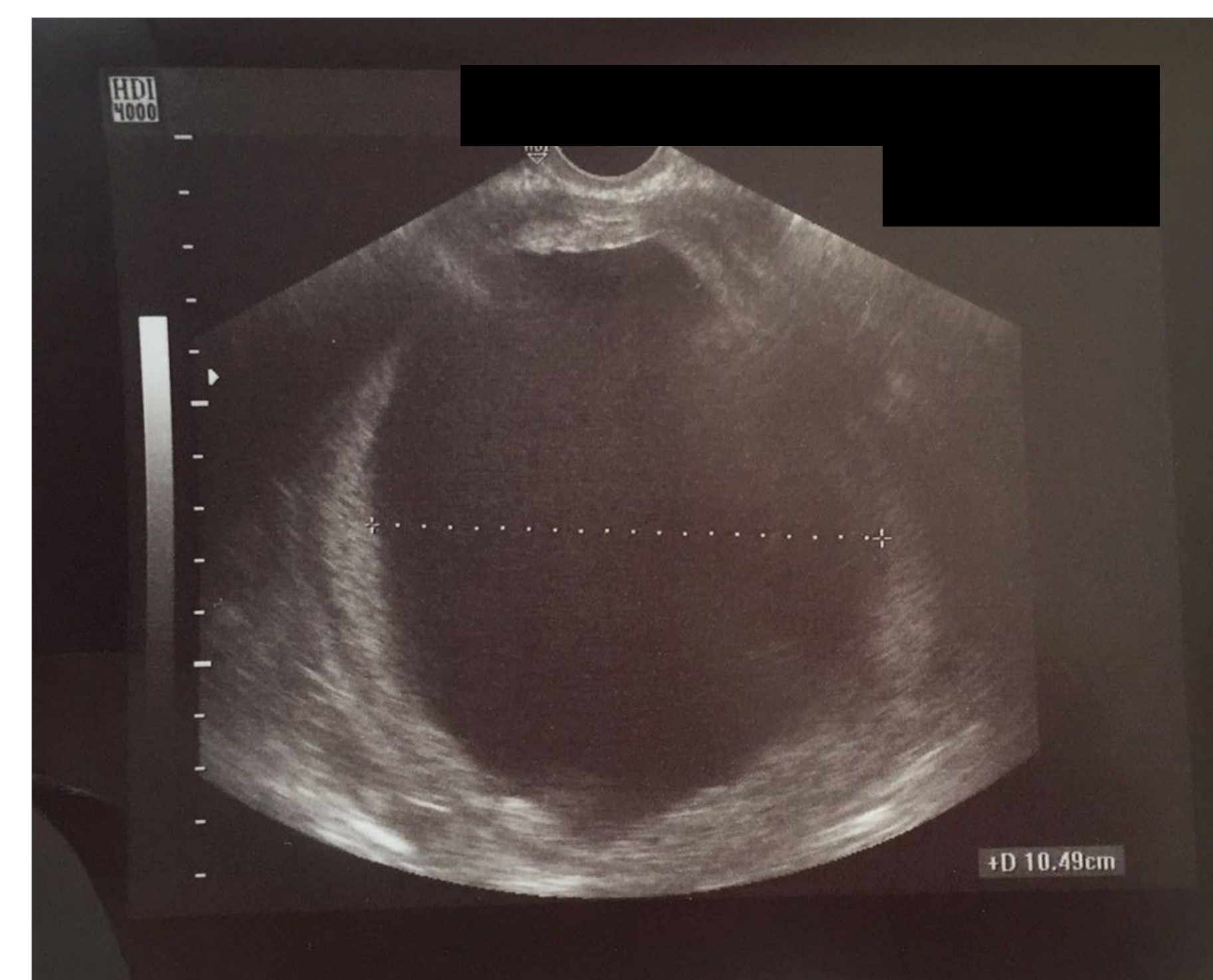
2002



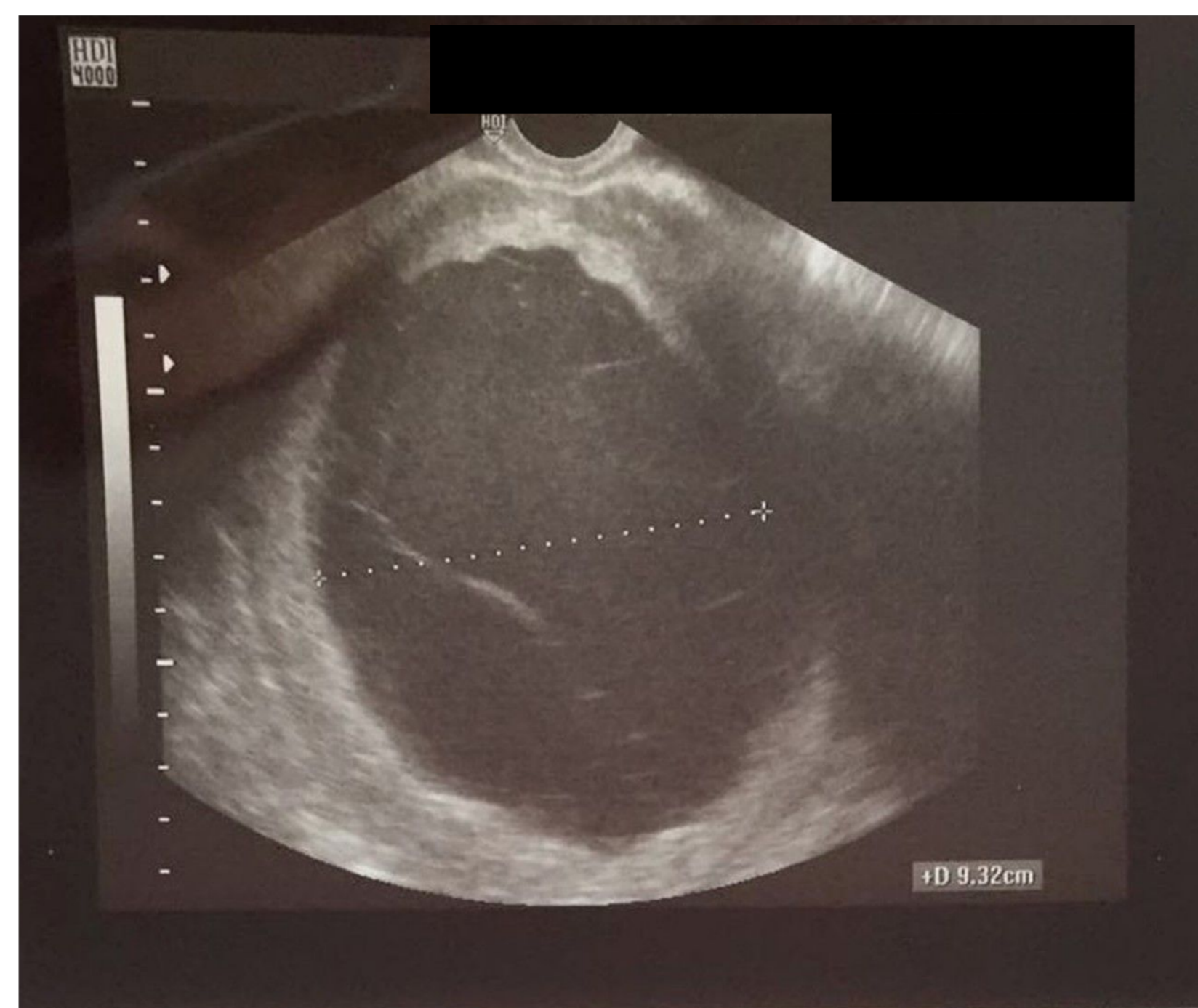2004



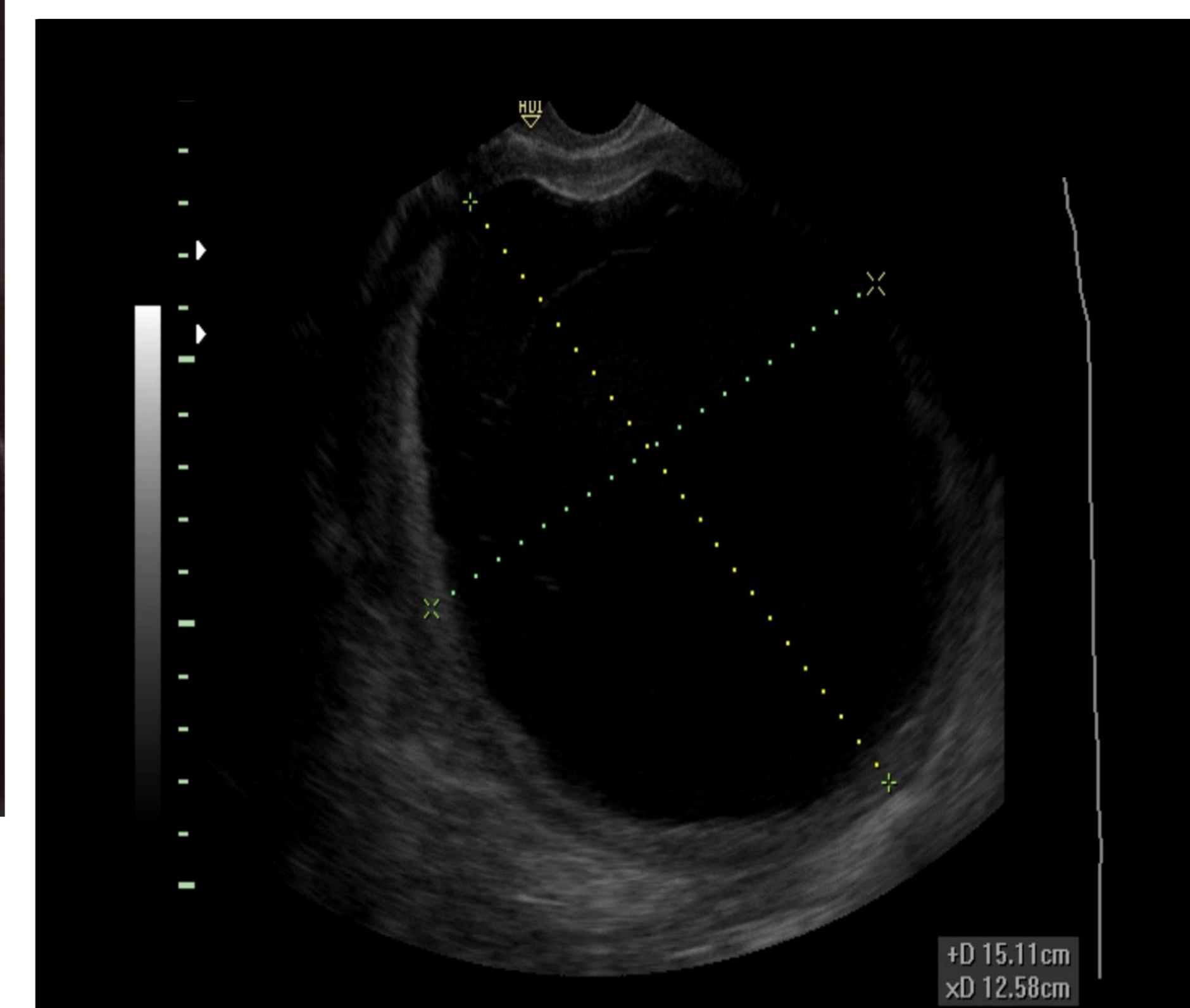
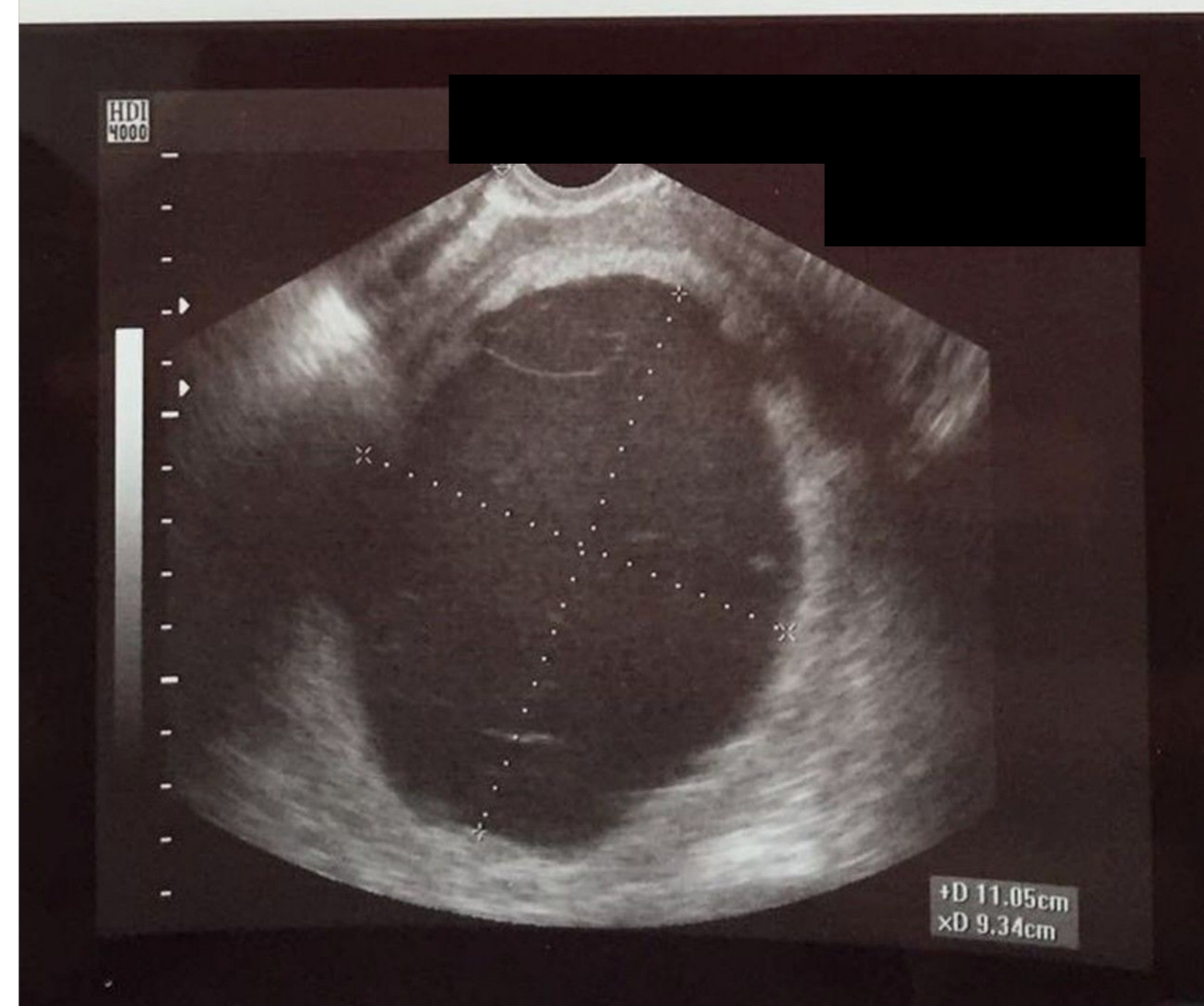2013



2011



2016



DISCUSIÓN

La degeneración quística de los miomas es poco frecuente.

Cuando no existe un diagnóstico previo de mioma puede suponer un problema diagnóstico, no sólo ecográfico sino también histológico.

La conducta expectante es la opción de elección en los casos asintomáticos.