

LAS ANTIESTÉTICAS OJERAS: ¿ANTES GUAPA QUE SENCILLA?

THE UNSIGHTLY DARK CIRCLES: BEFORE BEAUTIFUL RATHER THAN SIMPLE?

Autores: José María Rumbo Prieto ^(1,2)

(1) PhD, MSc, RN. Complejo Hospitalario Universitario de Ferrol. Servizo Galego de Saúde (Sergas).

(2) Grupo de investigación: Integridad y cuidados de la piel. Universidad Católica de Valencia.

Contacto: jmrumbo@gmail.com

Fecha de recepción: 11/12/2017

Fecha de aceptación: 30/12/2017

EDITORIAL

Poéticamente dicen que “las ojeras tienen muchas historias que contar”, que son “ideas acumuladas bajos los ojos”, hay quien piensa que expresan “experiencia” o “largas horas de insomnio y aprendizaje”; pero en la lejana realidad de lo cotidiano suelen denotar cierto cansancio físico, psíquico y emocional; son el reflejo de que has visto demasiado, un exceso de actividad, de recuerdos sedimentados o de sueños; y a veces, son consecuencia de la combinación genética de los seres humanos.

La zona del contorno de los ojos es una región facial constituida por 22 músculos periorbitales que están en continuo movimiento debido al pestañeo, la gesticulación mímica y a los movimientos de acomodación y enfoque visual^(1,2). Se encuentra protegida por una capa muy delgada de piel de apenas 0,004 mm de espesor medio (300-800 micras), con muy pocas glándulas sebáceas y una baja dotación de fibras de colágeno y de elastina, la cual hace que la fina piel se distienda muy fácilmente⁽²⁾.

La formación de ojeras origina una alteración de la coloración de la piel (hiperpigmentación) o una translucidez, generalmente debajo de los párpados, debido a una producción excesiva de melanina y a la dilatación de los capilares próximos a la superficie de la piel⁽²⁾ (imagen 1).

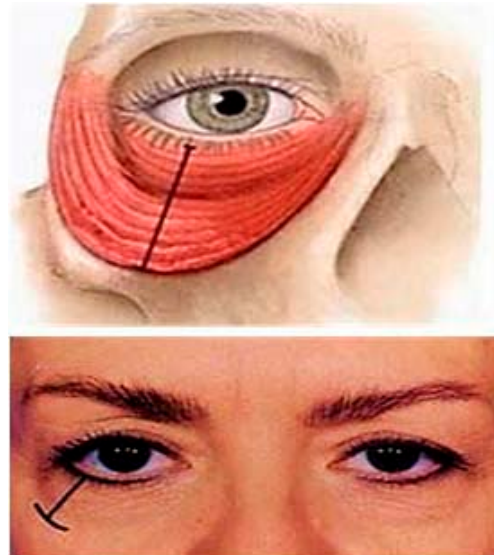


Imagen 1. Localización anatómica de las ojeras.
(fuente: “ojeras” <http://docmanuel.blogspot.com.es>)

Las ojeras suelen afectar a hombres y mujeres por igual y es más común en individuos con tez oscura, personas extremadamente delgadas, personas ancianas y algunas etnias como los asiáticos⁽³⁾. También se ha identificado una forma clínica familiar específica, que generalmente comienza durante la infancia-adolescencia en los párpados inferiores y progresa con la edad para afectar a toda el área periorbital⁽⁴⁾.

Desde el enfoque de la dermatología y la dermato-cosmética, las ojeras o círculos oscuros alrededor de los ojos, son definidas como hiper Cromía idiopática cutánea de la región orbitaria (anillo orbitario), o también hiperpigmentación periorbitaria, melanoses periorbital o hiperpigmentación infraorbital.

Es por tanto una hiperpigmentación adquirida periocular, bastante común en personas sanas⁽³⁾.

El término hiperpigmentación procede del griego *hyper* (por encima, más allá) y *chroma* (color). La hiperpigmentación alrededor de la piel orbitaria es típicamente bilateral y de un tono color marrón claro a oscuro (a veces violáceo), que puede extenderse a las regiones de la nariz y glabella superior (entrecejo). Puede estar presente en los párpados superior, inferior o ambos. Histológicamente, en las ojeras hay un aumento en la melanina y la hemoglobina dérmica en la zona orbitaria⁽⁵⁻⁷⁾.

La causa de las ojeras es multifactorial. Entre los factores dermatológicos endógenos que contribuyen a su aparición están la pigmentación genética o constitucional; la melanocitosis dérmica; la hiperpigmentación postinflamatoria; el edema periorbital; la excesiva vascularización subcutánea; el tener la piel delgada y translúcida el párpado inferior que recubre el músculo orbicular del ojo; o un efecto de sombra debido a la laxitud de la piel y prominente lágrima^(3,8,9).

También hay otras causas exógenas como la exposición excesiva al sol, como efecto adverso de las drogas y algunos fármacos (cloroquinina, bimatoprost)⁽²⁾; así como infecciones oculares como la uveítis, causas hormonales como el hipertiroidismo e inmunológicas como la dermatitis atópica^(2,7), o la vejez de la propia piel.

Actualmente, el tratamiento de las ojeras es un gran reto debido a su naturaleza crónica, persistente y recidivante. Suele ser un tema rodeado de polémica, al estar influido por intereses comerciales y publicitarios que dan al ámbito dermatológico un halo de pseudociencia, al no estar siempre sus recomendaciones basadas en evidencias contrastables.

Es por ello que todavía no existen terapias de eficacia comprobada para evitar o tratar las ojeras⁽¹⁰⁾. El enfoque del manejo de las ojeras se reduce al enmascaramiento o minimización de los efectos que producen los factores provocadores^(imagen 2). Es decir, al cuidados ocular y facial mediante la aplicación de productos hidratantes, fotoprotección solar, camuflaje cosmético y una variedad de agentes aclaradores tópicos para reducir la hiperpigmentación postinflamatoria, siendo los remedios más utilizados para intentar disimularlas, pero no para curarlas.

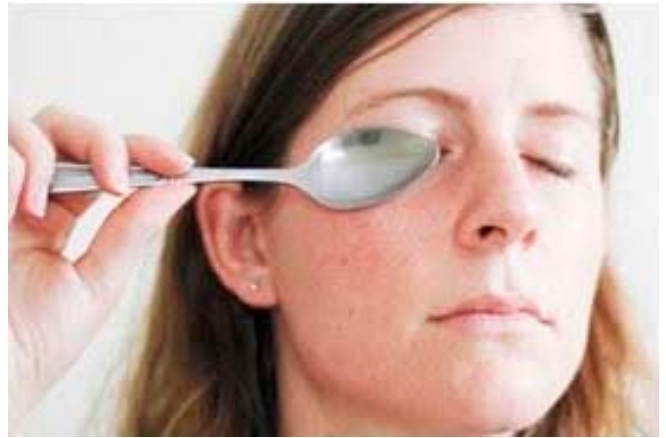

Imagen 2. Remedio casero contra las ojeras. (fuente: <http://cienporcienguapa.com>)

La bibliografía más reciente ha demostrado que todos los agentes tópicos para aclarar la piel^(11,12), los peelings químicos^(13,14), los láseres⁽¹⁵⁻¹⁷⁾, la luz LED^(18,19), el trasplante de grasa autóloga⁽²⁰⁾, los injertos de grasa con y sin blefaroplastia⁽²¹⁾, la carboxiterapia⁽¹⁰⁾, las microcorrientes⁽²²⁾ y los rellenos dérmicos⁽²³⁾; no sirven de mucho, aunque dan resultados alentadores, pero ninguno ha proporcionado un tratamiento satisfactorio a largo plazo.

Por mi parte, yo aconsejo dormir y alimentarse adecuadamente para atenuarlas, y ante la falta de revisiones sistemáticas y ensayos clínicos que nos proporcionen la suficiente evidencia para recomendar un producto o terapia para las “anti-estéticas” ojeras, os puedo añadir el leer unos fragmentos de narrativa parafraseada (las ojeras han inspirado poesía y narrativa desde tiempos inmemoriales), en los que seguro vamos a encontrar motivos para reflexionar y sentirnos menos vanidosos con el canon de belleza que se le aplican a las ojeras (“antes muerta que sencilla”, como decía la famosa canción de María Isabel)⁽²⁴⁾. Siempre será mejor observar la naturaleza imperfecta y maravillosa que es ver nuestras ojeras al mirarnos al espejo, sin alterar nuestra realidad con productos o tratamientos para la piel de dudosa efectividad, poniendo en peligro nuestra salud.

“(...) Tus ojeras son tu propia vida acumulada en imágenes, los posos que no consiguieron pasar el filtro de las córneas y sedimentaron formando esas bolsas oscuras. Imágenes gruesas no asimiladas. Recuerdos residuales que aseveran tu rostro.

Tus ojeras demuestran que a lo largo de tu vida has visto demasiado. Y no hay corrector que valga: es maquillaje. Sólo eso.

Tal vez si pincharas con un alfiler esas bolsas saldrían los posos, ya líquidos, de aquellas imágenes que tanto tiempo llevas arrastrando (...).

Pero ten cuidado: no pinches demasiado profundo. Si el alfiler atravesara el ancho de tus ojeras también saldría líquido por dentro, un líquido corrosivo que te abrasaría las entrañas.

Así que mejor será tenerlo acumulado ahí, bajo los ojos, que no por todo el cuerpo, ¿verdad? No vaya a ser que te falle el pulso con la aguja y la jodamos.

Mejor será que aprendas a vivir con tu pasado. Las ojeras bien llevadas dignifican. Son experiencia. A saber: Los niños no tienen ojeras. Los ciegos de corazón, tampoco [los psicópatas] (...).

Por eso sólo puedo fiarme de los que, como tú, tenéis ojeras. Cuanto más abultadas, mejor. Eso significa que os remueve la conciencia. Tenéis conciencia.”

(Daniel Díaz; Blog “Ni libre ni ocupado”; 2010)⁽²⁵⁾

BIBLIOGRAFÍA

- Garrote A, Bonet R. Belleza y cuidado de los ojos Tratamiento de los problemas estéticos de la zona ocular. OFFARM.2006;25(11):50-4.
- Allevato MA. Ojeras. Act Terap Dermatol 2007;(30):202-9.
- Sarkar R. Idiopathic cutaneous hyperchromia at the orbital region or periorbital hyperpigmentation. J Cutan Aesthet Surg.2012;(5):183-4.
- Goodman RM, Belcher RW. Periorbital hyperpigmentation. An overlooked genetic disorder of pigmentation. Arch Dermatol.1969;100(2):169-74.
- Graziosi AC, Quaresma MR, Michalany NS, Ferreira LM. Cutaneous idiopathic hyperchromia of the orbital region (CIHOR): a histopathological study. Aesthetic Plast Surg.2013;37(2):434-8.
- Watanabe S, Nakai K, Ohnishi T. Condition known as «dark rings under the eyes» in the Japanese population is a kind of dermal melanocytosis which can be successfully treated by Q-switched ruby laser. Dermatol Surg.2006;32(6):785-789.
- Malakar S, Lahiri K, Banerjee U, Mondal S, Sarangi S. Periorbital melanosis is an extension of pigmentary demarcation line-F on face. Indian J Dermatol Venereol Leprol.2007;73(5):323-5.
- Roh MR, Chung KY. Infraorbital dark circles: definition, causes, and treatment options. Dermatol Surg.2009;(35):1163-71.
- Ranu H, Thng S, Goh BK, Burger A, Goh CL. Periorbital hyperpigmentation in Asians: an epidemiologic study and a proposed classification. Dermatol Surg.2011;37(9):1297-303.
- Oliveira GA, Paiva AR. Causas e tratamento da hiperpigmentação periorbital. Revista da Faculdade de Ciências Médicas de Sorocaba.2016;18(3):133-9.
- Jiménez Delgado J, Madrigal Rojas J, Salazar Barrantes S. Tratamiento con Manzanilla (Matricaria chamomilla), para reducción de las ojeras. Revista Médica de la Universidad de Costa Rica. 2009;3(1):1-5.
- Díaz N, Fariño G, Villalta M, Durán S, Vizcaino S, Moncayo-Valencia C, et al. Efectividad de los procedimientos estéticos en el tratamiento de ojeras y bolsas palpebrales. Reporte de caso. Revista MedPre. ;1(2):81-6.
- Vavouli C, Katsambas A, Gregoriou S, Teodor A, Salavastru C, Alexandru A, et al. Chemical peeling with trichloroacetic acid and lactic acid for infraorbital dark circles. J Cosmet Dermatol. ;12(3):204-9.
- Souza DC de M, Ludtke C, Souza ER de M, Rocha NW, Weber MB, Manzoni APD, et al. Comparação entre ácido tioglicólico 2.5%, hidroquinona 2%, haloxyl 2% e peeling de ácido glicólico 10% no tratamento da hiperpigmentação periorbital. Surgical & Cosmetic Dermatology. 2013;5(1):46-51.
- Momosawa A, Kurita M, Ozaki M, Miyamoto S, Kobayashi Y, Ban I, et al. Combined therapy using Q-switched ruby laser and bleaching treatment with tretinoin and hydroquinone for periorbital skin hyperpigmentation in Asians. Plast Reconstr Surg.2008;121(1):282-8.
- Xu T-H, Yang Z-H, Li Y-H, Chen JZ, Guo S, Wu Y, et al. Treatment of infraorbital dark circles using a low-fluence Q-switched 1,064-nm laser. Dermatol Surg.2011;37(6):797-803.
- Ma G, Lin X-X, Hu X-J, Jin Y-B, Chen H. Treatment of venous infraorbital dark circles using a long-pulsed 1,064-nm neodymium-doped yttrium aluminum garnet laser. Dermatol Surg.2012;38(8):1277-82.
- Gonçalves V, Coelho D, Alves N, Moreira J. A valiação do laser e led no tratamento da hiperpigmentação o Periorbital. Evaluation of laser and led in the treatment of periorbital hyperpigmentation. UNIARARAS.2016;4:30-7.
- Alves IR da C. Eficácia dos ativos farmacológicos e intervenção com ligh emitting diodes (led) no tratamento da hiperpigmentação periorbital. [Tesis fin de ciclo superior]. Brasil: ção Caruaruense de Ensino Superior (ASCES);2016.
- Youn S, Shin JI, Kim JD, Kim JT, Kim YH. Correction of infraorbital dark circles using collagenase-digested fat cell grafts. Dermatol Surg.2013;39(5):766-72.
- Sharad J. Dermal Fillers for the Treatment of Tear Trough Deformity: A Review of Anatomy, Treatment Techniques, and their Outcomes. J Cutan Aesthet Surg.2012;5(4):229-38.
- Dias ES, Ferreira JB, Guimaraes MM, Ferreira ZAB. Microcorrente Associada à Vitamina C na Hiperpigmentação Periorbital: Um Estudo de Caso. Id on Line Rev Psic. 2017;11(35):451-62.
- Bernardini FP, Cetinkaya A, Devoto MH, Zambelli A. Calcium hydroxyl-apatite (Radiesse) for the correction of periorbital hollows, dark circles, and lower eyelid bags. Ophthal Plast Reconstr Surg.2014;30(1):34-9.
- María Isabel López Rodríguez [Internet]. Wikipedia. [citado 2017 dic 10]; Disponible en: https://es.wikipedia.org/wiki/Mar%C3%ADa_Isabel_L%C3%B3pez
- Díaz D. El maravilloso mundo de las ojeras [Internet]. Blog: libre ni ocupado. [citado 2017 dic 10]; disponible en: <https://blogs.20minutos.es/nilibreniocupado/2010/12/02/el-maravilloso-mundo-de-las-ojeras/>