

# La sialoendoscopia en el tratamiento de los procesos salivares obstructivos

CT2014/03

CONSULTAS TÉCNICAS

**avalia-t**

Axencia de Avaliación de  
Tecnoloxías Sanitarias de Galicia



# La sialoendoscopia en el tratamiento de los procesos salivales obstructivos

*Santiago de Compostela, mayo de 2014*

Dirección avalia-t

*M<sup>a</sup> Luisa López García*

Autor

*Gerardo Atienza Merino*

Documentación

*Teresa Mejuto Martí*

Xunta de Galicia  
Consellería de Sanidade  
Axencia de Avaliación de Tecnoloxías Sanitarias de Galicia  
Santiago de Compostela 2014

Para citar este informe:

Atienza Merino, G. La sialoendoscopia en el tratamiento de los procesos salivales obstructivos. Santiago de Compostela: Consellería de Sanidade. Axencia de Avaliación de Tecnoloxías Sanitarias de Galicia, avalia-t; 2014. Serie Avaliación de tecnoloxías. Consultas Técnicas; CT2014/03.

#### REVISIÓN EXTERNA

Este informe ha sido sometido a un proceso de revisión externa. La Axencia de Avaliación de Tecnoloxías Sanitarias de Galicia (avalia-t) agradece a **D. Jose Luis López Cedrún**, Jefe del Servicio de Cirugía Maxilofacial del Complejo Hospitalario Universitario de A Coruña y a **D. Josep Rubio Palau**, del Servicio de Cirugía Maxilofacial del Hospital Clinic i Provincial de Barcelona, su colaboración desinteresada y los comentarios aportados.

El contenido del presente informe es responsabilidad exclusiva de la Axencia de Avaliación de Tecnoloxías Sanitarias de Galicia, sin que la colaboración de los revisores externos presuponga por su parte la completa aceptación del mismo.

El presente informe es propiedad de la Axencia de Avaliación de Tecnoloxías Sanitarias de Galicia. Este documento puede ser reproducido parcial o totalmente para uso no comercial, siempre que se cite explícitamente su procedencia.

Declaración de intereses: el autor declara la no existencia de conflictos de interés en la elaboración de este informe.

**Axencia de Avaliación de Tecnoloxías Sanitarias de Galicia, avalia-t**

**Dirección Xeral de Innovación e Xestión da Saúde Pública**

C/ San Lázaro s/n

15781- Santiago de Compostela

Teléfono: 881 541 831 Fax: 881 542 854

Dirección electrónica: <http://avalia-t.sergas.es>

Correo electrónico: [avalia-t@sergas.es](mailto:avalia-t@sergas.es)

Depósito Legal: C-1003-2014

Publicación exclusiva en internet

## ÍNDICE

LISTA DE TABLAS	5
LISTA DE FIGURAS	5
RESUMEN	7
SUMMARY	9
<b>1. INTRODUCCIÓN</b>	<b>11</b>
1.1. ANATOMÍA DE LAS GLÁNDULAS SALIVALES	11
1.2. EPIDEMIOLOGÍA Y ETIOPATOGENIA	12
1.3. DIAGNÓSTICO	13
1.4. TRATAMIENTO	14
1.4.1. Tratamiento quirúrgico	14
1.4.2. Sialolitotricia externa mediante ondas de choque	14
1.4.3. Sialolitotricia intracorpórea mediante ondas de choque	15
1.4.4. Radiología intervencionista	15
1.5. SIALOENDOSCOPIA	15
<b>2. OBJETIVO</b>	<b>19</b>
<b>3. MÉTODOS</b>	<b>21</b>
3.1. REVISIÓN DE LA LITERATURA	21
3.2. CRITERIOS DE SELECCIÓN DE LOS ARTÍCULOS	22
3.3. EXTRACCIÓN DE DATOS, SÍNTESIS DE LA INFORMACIÓN Y CLASIFICACIÓN DE LOS ESTUDIOS	22
<b>4. RESULTADOS</b>	<b>23</b>
4.1. RESULTADOS DE LA BÚSQUEDA Y SELECCIÓN DE ESTUDIOS	23
4.2. CARACTERÍSTICAS GENERALES DE LOS ESTUDIOS	23
4.3. EFECTIVIDAD Y SEGURIDAD DE LA TÉCNICA	24
<b>5. DISCUSIÓN</b>	<b>35</b>
5.1. METODOLOGÍA DE LOS ESTUDIOS Y LIMITACIONES	35
5.2. PAPEL DE LA SIALOENDOSCOPIA EN EL TRATAMIENTO DE LA PATOLOGÍA OBSTRUCTIVA SALIVAL	35
5.3. INDICACIONES DE LA TÉCNICA, COSTE Y CURVA DE APRENDIZAJE	39
<b>6. CONCLUSIONES</b>	<b>43</b>
<b>7. ANEXOS</b>	<b>45</b>
ANEXO 1. ESTRATEGIAS DE BÚSQUEDA BIBLIOGRÁFICA	45
ANEXO 2. NIVELES DE EVIDENCIA DEL SIGN	47
ANEXO 3. ESTUDIOS EXCLUIDOS	49
<b>8. BIBLIOGRAFÍA</b>	<b>51</b>



## LISTA DE TABLAS

Tabla 1: Criterios de inclusión y exclusión de estudios.....	22
Tabla 2: Porcentaje de resolución de la obstrucción salival tras sialoendoscopia, con y sin abordaje quirúrgico.....	25

## LISTA DE FIGURAS

Figura 1: Anatomía de las glándulas salivales y sus conductos .....	11
Figura 2: Sialoendoscopio .....	16
Figura 3: Cesta de Dormia abierta .....	17
Figura 4: . Diagrama de flujo de los estudios incluidos en la revisión.....	23
Figura 5: . Análisis conjunto de la proporción de éxito tras sialoendoscopia .....	31
Figura 6: . Análisis conjunto de la proporción de éxito tras técnica combinada .....	32





## RESUMEN

**Introducción:** La sialoendoscopia es una técnica diagnóstico/terapéutica mínimamente invasiva que permite la visualización directa del conducto salival mediante la introducción de un endoscopio de pequeño calibre. Inicialmente utilizada con propósito diagnóstico, en la actualidad se realiza con fines terapéuticos para el tratamiento de la patología salival obstructiva.

**Objetivo:** Evaluar la efectividad y seguridad de la sialoendoscopia como técnica diagnóstica/terapéutica en el manejo de procesos salivales obstructivos.

**Métodos:** Se realizó una búsqueda de la literatura científica sin límite temporal y hasta abril de 2014, en las bases de datos: *Medline, Embase, HTA, DARE, NHSEED, Cochrane Database, IME, IBECs, ISI Web of Knowledge, Recolecta, Dialnet* y ensayos clínicos en marcha. De los artículos resultantes se seleccionaron únicamente aquellos que cumplieron los criterios de selección, procediéndose posteriormente a la extracción de datos y a una síntesis de la evidencia. Los estudios se clasificaron según su calidad metodológica, de acuerdo con la escala del SIGN.

### Resultados y discusión:

Se incluyeron 49 estudios, todos ellos series de casos de tipo prospectivo y retrospectivo, algunos de ellos con limitaciones metodológicas que podrían afectar a los resultados de efectividad y seguridad. El análisis conjunto de los 41 estudios en los que la técnica de sialoendoscopia se realizó de forma única (2654 procedimientos) muestra una efectividad de resolución de la obstrucción salival del 76%, mientras que con la técnica combinada, realizada en 23 estudios con casi 1500 sialoendoscopias, fue del 91%. En el caso de la sialolitiasis existen limitaciones al tamaño de los cálculos salivales que pueden ser extraídos mediante pinzas o cestillas, siendo de hasta de 4 mm en el caso de glándulas submandibulares y de 3 mm en parótidas. En tamaños superiores pueden ser necesarias técnicas alternativas, como la litotricia intra o extracorpórea, la cirugía transoral y la cirugía transoral asistida por endoscopia. La sialoendoscopia se realiza generalmente de forma ambulatoria, con anestesia local en la diagnóstica y con sedación o anestesia general en la terapéutica. Como cualquier técnica intervencionista, la sialoendoscopia tiene una curva de aprendizaje que podría oscilar entre los 50 y 60 procedimientos.

**Conclusiones:** La evidencia científica disponible acerca de la efectividad y seguridad de la sialoendoscopia se basa en estudios observacionales, algunos de ellos con limitaciones metodológicas. A pesar de ello, los resultados son consistentes respecto de la efectividad de la técnica a la hora de resolver la obstrucción salival, siendo del 74% cuando se utiliza sola o del 93% si se realiza de forma combinada. Además, la sialoendoscopia disminuye de forma importante el número de sialoadenectomías realizadas, siendo sus efectos adversos poco frecuentes y de baja gravedad. Sus principales indicaciones son: sialolitiasis, sialoadenitis recurrente crónica, parotiditis recurrente juvenil, sialoadenitis inducida por yodo radioactivo y estenosis por síndrome de Sjögren.



## SUMMARY

**Introduction:** Sialoendoscopy is a minimally invasive diagnostic/therapeutic technique that allows for direct visualisation of the salivary duct through the introduction of a small-calibre endoscope. Initially used for diagnostic purposes, it is currently performed for therapeutic purposes in the treatment of obstructive salivary disease.

**Objective:** To assess the effectiveness and safety of sialoendoscopy as a diagnostic/therapeutic technique in the management of obstructive salivary disorders.

**Methods:** A search stipulating no time limit was made of the scientific literature until April 2014, in the following databases: Medline; Embase; Health Technology Assessment; Database of Abstracts of Reviews of Effectiveness; NHS Economic Evaluation Database; Cochrane Database; *Índice Médico Español*; *Índice Bibliográfico Español de Ciencias de la Salud*; ISI Web of Knowledge; Recolecta; Dialnet; and ongoing clinical trials. Of the papers retrieved, only those that met the selection criteria were selected. The data were then extracted and summarised in evidence tables. The studies were classified according to their methodological quality using the SIGN (Scottish Intercollegiate Guidelines Network) scale.

**Results and discussion:** Forty-nine studies, all case series of a prospective and retrospective nature, were included in the review. Some had methodological limitations which could affect the results on effectiveness and safety. Joint analysis showed that in the 41 studies in which the sialoendoscopy technique was performed alone (2654 procedures) the effectiveness of resolution of the salivary obstruction was 76% and that in the 23 studies in which the multi-modal technique was performed, with close on 1500 sialoendoscopies, this was 91%. In the case of sialolithiasis, there are limitations on the size of the salivary calculi which can be extracted by means of graspers or baskets, i.e., up to 4 mm in the case of submandibular glands and 3 mm in that of parotid glands. In the case of larger sizes, alternative techniques may be necessary, such as intra- or extracorporeal lithotripsy, trans-oral surgery or endoscopy-assisted trans-oral surgery. Sialoendoscopy is generally performed on an ambulatory basis, with local anaesthesia in the diagnosis and with sedation or general anaesthesia in the treatment. Like any intervention technique, sialoendoscopy has a learning curve which can range from 50 to 60 procedures.

**Conclusions:** The available scientific evidence on the effectiveness and safety of sialoendoscopy is based on observational studies, some of which have methodological limitations. Nevertheless, the results are consistent as to the technique's effectiveness when it comes to resolving the salivary obstruction, namely, 74% when used alone or 93% when used on a multi-modal basis. Furthermore, sialoendoscopy substantially reduces the number of sialoadenectomies performed, and its adverse effects are infrequent and mild. Its principal indications are chronic recurrent sialolithiasis, juvenile recurrent parotid sialoadenitis, radioactive iodine-induced sialoadenitis and stenosis due to Sjögren's syndrome.



## 1. INTRODUCCIÓN

La sialoadenitis es un trastorno común que cursa con dolor e inflamación de la glándula salival afectada y que puede progresar, ocasionalmente, a infección crónica y formación de abscesos. Puede ser debida a múltiples causas, incluyendo cálculos, estenosis por tejido conectivo intraductal, trastornos alérgicos, deshidratación, efecto adverso de fármacos, enfermedades autoinmunes, y más raramente, tumores. También están en riesgo aquellos pacientes a tratamiento con yodo radioactivo debido a cáncer tiroideo debido a que la excreción ductal del yodo puede provocar inflamación y fibrosis.

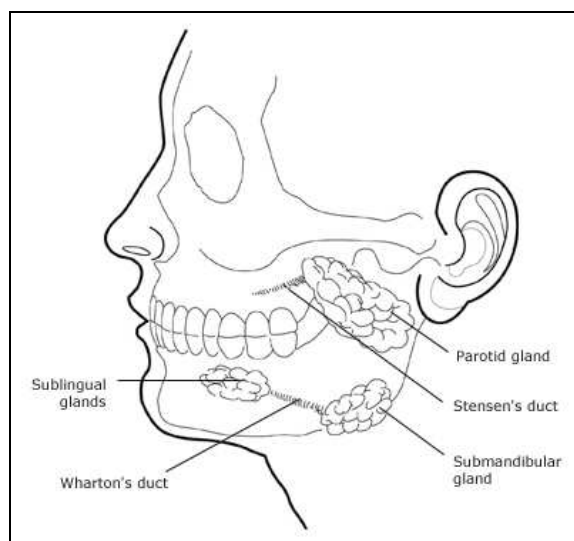
La litiasis salival o sialolitiasis consiste en la presencia de cálculos o sialolitos en las glándulas salivales. Estas concreciones, habitualmente de sales minerales de calcio, pueden producir obstrucción mecánica de la glándula salival o de su conducto excretor, con inflamación local y dolor durante la masticación, momento en el que se incrementa la producción de saliva.

Las estenosis ductales pueden ser localizadas o difusas y se observan principalmente en la parotiditis juvenil recurrente, en el síndrome de Sjögren y en la sialoadenitis inducida por radiación (ya sea después de radioterapia externa o como efecto adverso del tratamiento con yodo radioactivo para el carcinoma de tiroides), aunque existe un porcentaje en el que su causa es desconocida.

### 1.1. Anatomía de las glándulas salivales

De acuerdo a su tamaño e importancia funcional, las glándulas salivales se dividen en mayores o principales (parótida, submandibular y sublingual) y menores o secundarias (figura 1).

Figura 1: Anatomía de las glándulas salivales y sus conductos



Fuente: Tomado de Fazio et al. (1)

- **Glándula parótida:** se localiza bilateralmente en la fosa retromandibular, por debajo del conducto auditivo externo, por detrás de la rama ascendente del maxilar inferior y por delante de la apófisis mastoides y del músculo esternocleidomastoideo. La glándula pesa alrededor de 25 gramos y la atraviesan 3 estructuras importantes: el nervio facial, la vena retromandibular y la arteria carótida externa y el inicio de sus ramas terminales. El conducto de Stenon mide 4-6 cm de longitud y 3 mm de diámetro medio y se origina en la cara anterior de la glándula y se acompaña en su recorrido de ramas del nervio facial y de la arteria transversal de la cara.
- **Glándula submandibular o submaxilar:** es una glándula salival de forma irregular con un tamaño parecido al de una nuez y un peso alrededor de los 7 gr. Se aloja bilateralmente en la celda submaxilar, localizada en la parte posterior del suelo de la boca. El conducto de Wharton sale de la zona media de la glándula y tiene 5 cm de longitud y 1,5 mm de diámetro. Penetra en el hiato submaxilar acompañado por un vaso venoso y los nervios hipogloso y lingual.
- **Glándula sublingual:** es la más anterior y pequeña de las glándulas salivales mayores y se sitúa en el suelo de la boca, por debajo de la mucosa bucal y a cada lado del frenillo lingual. Resulta de la unión de una pequeña serie de glándulas y su peso no excede los 3 gr. Existen de 15 a 30 conductos sublinguales menores (de Walther) que desembocan en papilas situadas en los pliegues sublinguales. El más voluminoso y a veces único es el conducto sublingual mayor (de Rivinus o Bartholino) que se abre en el suelo de la boca.
- **Glándulas salivales menores:** son pequeñas y numerosas y se distribuyen en la mucosa y submucosa de la cavidad oral. Según su localización se denominan labiales, bucales, molares, palatinas, glosopalatinas y linguales.
- **Conductos salivales:** el diámetro de los conductos oscila entre 0,5 y 1,5 mm, según el tipo de glándula. En la glándula submandibular el ostium es de 0,5 mm y el conducto de 1,5 mm. En la parótida el ostium es de 0,5 mm y el conducto de 1,5 mm (1,2 mm a nivel del músculo buccinador) (2).

## 1.2. Epidemiología y etiopatogenia

La sialolitiasis es la principal causa de las enfermedades salivales obstructivas, estando involucrada en el 66% de los casos (3) y justificando alrededor del 50% de la patología de las glándulas salivales principales (4). Estudios post-mortem muestran una prevalencia de cálculos salivales en el 1,2% de la población general (5), aunque la incidencia de cálculos salivales sintomáticos se ha estimado en 59 casos por millón y año (6), con una prevalencia clínica del 0,45% (7).

Es más frecuente en varones, con picos de incidencia entre los 30 y los 60 años, siendo rara en niños, con sólo un 3% de los casos en grupo de población (8, 9).

La sialolitiasis afecta en un 80-90% de los casos a la glándula submandibular y generalmente de forma unilateral, sin preferencia por un determinado lado (10). El tamaño medio de los cálculos submandibulares es de 7,3 mm, aunque se han descrito sialolitos gigantes (11, 12). La mayoría de los cálculos se localizan en el tercio distal del conducto, a nivel del hilio de la glándula (13). El 5-10% de los casos ocurren en la glándula parótida y el 0-5% restante en las glándulas salivales menores (10).

Los factores etiopatogénicos tradicionales asociados a la formación de cálculos son la obstrucción, la reducción del flujo salival, deshidratación, cambio en el pH salival asociado con infección orofaríngea y deterioro de la solubilidad de los cristaloides (4). Además de las hipótesis clásicas, Marchal et al. (14) han sugerido la teoría retrógrada de la litogénesis, por la que la migración desde la cavidad oral a los conductos de las glándulas de restos de comida, bacterias o cuerpos extraños, facilitarían la formación de cálculos.

### 1.3. Diagnóstico

El diagnóstico de la sialolitiasis se puede realizar mediante una radiografía estándar, aunque en el 20% de los casos no revela cálculos radiolucientes (15), intraglandulares o de pequeño tamaño (5). Por su parte, la tomografía axial computarizada está limitada por el hecho de que los cálculos pueden quedar ocultos si los cortes tomográficos son anchos y que puede no precisar la localización de sialolitos en los conductos (16). Recientemente se ha introducido la tomografía computarizada de haz cónico (CBCT) que implica una menor dosis de radiación para el paciente. La ultrasonografía representa en la actualidad una excelente técnica diagnóstica de primer nivel y, en manos expertas, puede detectar cálculos ductales de al menos 1,5 mm con una precisión de 99% (17). La ecografía doppler en color también se ha considerado útil en pacientes con esta patología (18).

Recientes avances en tecnología óptica han llevado al desarrollo de la sialoendoscopia, un nuevo medio de diagnóstico de visualización directa de cálculos intraductales, que ha tendido un puente entre el diagnóstico de sospecha clínica de obstrucción salival y las limitaciones de la radiología convencional. La miniaturización del instrumental acorde al diámetro medio de los conductos excretores de las glándulas salivales mayores permite una exploración casi completa del sistema ductal de la mayoría de los pacientes; nos referiremos a ella en un apartado específico.

Las estenosis del conducto salival es la segunda causa más frecuente de sialoadenitis obstructiva y, a diferencia de la sialolitiasis, afecta con frecuencia al sistema ductal de la parótida y principalmente a mujeres (19). Generalmente son resultado de lesiones del epitelio ductal secundarias a infecciones recurrentes o traumas causados por sialolitos o procedimientos quirúrgicos, aunque también se han descrito estenosis congénitas (20, 21). Los hallazgos de la sialografía indican que la estenosis del conducto salival representa entre un 23-30 % de los casos de inflamación recurrente de la parótida (21, 22) y del 3 % en el caso de la glándula submandibular (21).

La sialografía es el método diagnóstico habitual de las estenosis de conducto, siendo considerada el “patrón oro” (23). Aunque el sialo-TAC ha sido también propuesto para el diagnóstico de anomalías del sistema ductal, presenta una serie de limitaciones (16). La sialografía mediante RMN ha sido introducida recientemente como medio diagnóstico de las estenosis del sistema ductal y presenta las ventajas de que no precisa contraste radiológico ni canulación ductal, no irradia al paciente y puede ser realizada con infección aguda de la glándula (24).

## 1.4. Tratamiento

### 1.4.1. Tratamiento quirúrgico

El tratamiento quirúrgico de los trastornos salivales obstructivos consiste en una dilatación ductal con incisión y disección, en el caso de cálculos distales (algunas veces seguido de marsupialización, con el riesgo de estenosis postoperatoria), o de sialoadenectomía, en el caso de sialolitos proximales, hiliares o intraparenquimatosos.

La sialoadenectomía continúa siendo la principal indicación para la sialolitiasis, a pesar de presentar complicaciones postoperatorias frecuentes que incluyen lesiones nerviosas, síntomas recurrentes debido a cálculos retenidos en el conducto y resultados estéticos no satisfactorios (25, 26).

En el caso de cálculos en la glándula parótida, la parotidectomía total conservadora se considera la mejor opción que la parotidectomía superficial con el fin de evitar recurrencias (27). Tras una parotidectomía, las principales complicaciones son la parálisis permanente del nervio facial (1-3%), pérdida sensitiva en la distribución del nervio auricular (2-100%) y síndrome de Frey (8-33%). Tras una resección de la glándula submandibular existe riesgo de parálisis permanente de la rama mandibular marginal (1-8%), de lesión del nervio hipogloso (3%) o del nervio lingual (2%). Otras posibles complicaciones incluyen secuelas estéticas, fístulas salivales, sialoceles, hematomas e infección de la herida (28).

En las anomalías ductales, el tratamiento habitual es la derivación quirúrgica del flujo salival con la creación de un nuevo conducto excretor proximal a la estenosis o sialodocoplastia (29).

### 1.4.2. Sialolitotricia externa mediante ondas de choque

La sialolitotricia es un método no invasivo de fragmentación de cálculos salivales con el fin de favorecer su salida espontánea a través del conducto salival o por la inducción de la salivación mediante ácido cítrico u otros sialagogos. Las ondas de choque pueden ser de origen piezoeléctrico (30) o generadas por técnicas electromagnéticas (31). Con la litotricia piezoeléctrica, Iro et al. (32) han documentado la desaparición de cálculos en un 50-58% de los casos y alivio de los síntomas en un 76-100%. En la litotricia electromagnética, la frecuencia de los pulsos oscila entre 0,5 y 2 hercios y por sesión se administran no más de 4000 ondas de choque. La monitorización ultrasonográfica continua



permite la visualización directa del grado de fragmentación durante el tratamiento y evitar lesiones en el tejido circundante (7, 33).

#### 1.4.3. Sialolitotricia intracorpórea mediante ondas de choque

En esta modalidad, las ondas de choque alcanzan la superficie del cálculo a través de una sonda de litotricia colocada en el interior del conducto salival bajo guía endoscópica (34).

#### 1.4.4. Radiología intervencionista

Utiliza varias técnicas para la extracción o eliminación de cálculos, tanto de parótida como submandibulares, incluyendo el uso de balones de angioplastia coronaria, extractores helicoidales o catéteres de embolectomía bajo control fluoroscópico. Actualmente, la extracción de cálculos mediante guía fluoroscópica se considera la mejor opción terapéutica en radiología intervencionista y está indicada en cálculos móviles situados en las porciones media y proximal del sistema ductal submandibular y en cálculos del conducto parotídeo (7, 35). Los porcentajes oscilan entre el 40% y el 100% (7, 35) y los fracasos están relacionados con la no identificación del cálculo y la presencia de cálculos fijos o inalcanzables (35, 36). Las principales complicaciones descritas incluyen inflamación glandular (100%) e infecciones (8%) (35).

### 1.5. Sialoendoscopia

Permite la visualización directa del conducto salival mediante la introducción de un endoscopio de pequeño calibre a través del conducto excretor de la glándula salival. Inicialmente utilizada con propósito diagnóstico, en la actualidad es realizada con fines terapéuticos en casos de procesos salivales obstructivos (37). Se utiliza de forma habitual en sialolitiasis, principalmente si la ubicación del cálculo está en estrecha relación con el nervio lingual, en estenosis visibles por ultrasonidos o sialografía y en inflamaciones recurrentes (38).

La técnica fue descrita por primera vez en 1991 por Katz (39), que utilizó un endoscopio flexible de 0,7 mm de diámetro para extraer cálculos salivares. Desde entonces se han desarrollado sialoendoscopios rígidos, semirrígidos y flexibles de diferentes diámetros y equipados con canales de trabajo e irrigación. De acuerdo con estudios anatómicos, el calibre no debe ser mayor de 1,2 mm para evitar la necesidad de una incisión previa del conducto (2).

En la actualidad, los sialoendoscopios más utilizados son los denominados “all-in-one” que pueden ser utilizados para procedimientos diagnósticos o terapéuticos, eliminando la necesidad de cambiar de instrumento, como ocurría con los sialoendoscopios de uso múltiple. Los hay disponibles en cuatro tamaños:

- de 0,89 mm: permite la exploración de conductos pediátricos o con estenosis.
- de 1,1 mm: puede utilizarse con propósito tanto diagnóstico como terapéutico y dispone de un canal de trabajo de 0,4 mm.

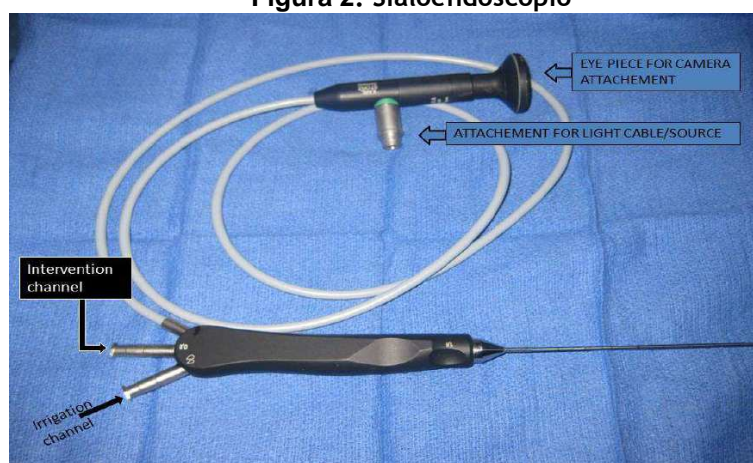- de 1,3-mm: es el sialoendoscopio universal y permite endoscopias diagnósticas y terapéuticas de conductos submandibulares o parotídeos. Su canal de trabajo de 0,6 mm permite el paso de cestillas de extracción de cálculos o fibras de láser, aunque es estrecho para el paso de dilatadores de balón o fórceps.
- de 1,6 mm: permite el uso de fórceps, aunque podría no servir en el caso de conductos estenosados o en glándulas parótidas debido a la estrecha luz del conducto de Stenon.

En los sialoendoscopios, los canales de trabajo son de 0,4, 0,65 y 0,8 mm para los diámetros externos de 1,1, 1,3 y 1,6 mm, respectivamente; el canal de irrigación de 0,25 mm en todos ellos. La longitud real de trabajo es de 12 cm y presentan una angulación distal de 5°.

La sialoendoscopia diagnóstica se realiza habitualmente con anestesia local y la terapéutica, con anestesia local o general (40). El instrumental se compone de: sondas de diámetros crecientes, pinzas de disección, tijera angulada, pinzas de biopsia, sialoendoscopio de dos canales de 0,25 mm y de 0,65 mm y fuente de luz. El primer paso del procedimiento es dilatar el conducto para introducir el sialoendoscopio, lo que se puede hacer mediante catéteres o sondas lacrimales, papilotomía, sialolitotomía abierta o disección microquirúrgica de la porción anterior ductal (41). La duración media de la sialoendoscopia diagnóstica o terapéutica es, respectivamente, de 26 y 73 minutos (3). Durante el procedimiento, el lumen ductal se riega con una solución salina isotónica con el fin de mantener la dilatación y permitir el avance del endoscopio.

La única contraindicación absoluta del procedimiento es la obliteración completa del conducto que lo hace impenetrable y los efectos adversos más frecuentes son: inflamación glandular transitoria (80-100%), estenosis ductal (2-4%) o laceraciones (1-8%), retención de la celdilla extractora (6%), infecciones (2-3%), parestesia temporal del nervio lingual (0,4-0,6%), ránula iatrogénica (0,6-0,9%) y sangrado (0,5%)(38, 41).

**Figura 2: Sialoendoscopio**



Fuente: Tomado Wilson et al. (42)

### *Sialoendoscopia terapéutica para la sialolitiasis*

Para la extracción o fraccionamiento de cálculos se utilizan pinzas, minifórceps, catéteres-balón (de Fogarty) y cestas de Dormia (cestas formadas por 4 o más hilos reutilizables y con distintas morfologías en su extremo distal para capturar cálculos o para acoplarlas a un litotriptor mecánico). Estos dispositivos pueden introducirse a través del canal de trabajo del endoscopio o de forma paralela al mismo. Las cestas de Dormia están disponibles en tamaños de 0,4, 0,5 y 0,6 mm.

Puede realizarse una sialolitotricia intracorpórea mediante ondas de choque o láser holmio para fragmentar el cálculo antes de utilizar pinzas o cestillas extractoras de cálculos (de Dormia) (41). Los porcentajes de éxito de esta técnica son del 89% para cálculos submandibulares y del 83-86% para cálculos de parótida (43). La sialoendoscopia también es efectiva para extraer tapones de moco, cuerpos extraños, pólipos y tejido de granulación.

**Figura 3: Cesta de Dormia abierta**



Fuente: Tomado Wilson et al. (42)

Ante la existencia de grandes cálculos puede ser necesario realizar una técnica combinada que incluye una sialoendoscopia para visualización y localización del cálculo, seguida de papilotomía, apertura del ducto o incisión intraoral o externa (sin escisión glandular), con posterior reparación o marsupialización del ducto.

### *Sialoendoscopia terapéutica para las estenosis ductales*

Las estenosis son más comunes en la glándula parótida. En estenosis ductales pequeñas (menores de la mitad del diámetro del conducto), la utilización de solución salina a presión durante la sialoendoscopia es generalmente suficiente para lograr su dilatación (44). Sin embargo, en las estenosis graves es necesario insertar un catéter con un balón menor de 1 mm de diámetro e inflarlo durante 90 segundos hasta un máximo de 3 mm, para posteriormente desinflarlo y volverlo a inflar. En ocasiones se utiliza un corticoide intraductal y la inserción de un stent para evitar recurrencias. El tratamiento endoscópico de las estenosis tiene una tasa de éxito del 80% (44).



## 2. OBJETIVO

- Evaluar la efectividad y seguridad de la sialoendoscopia como técnica diagnóstica/terapéutica en el manejo de procesos salivales obstructivos.



### 3. MÉTODOS

#### 3.1. Revisión de la literatura

Se realizó una búsqueda de la literatura científica sin límite temporal y hasta abril de 2014, en las siguientes bases de datos:

- **Informes de evaluación de las agencias de tecnologías sanitarias**
  - INAHTA <http://www.inahta.org>
  - HTA <http://www.nhscrd.york.ac.uk>
- **Bases de datos de revisiones sobre efectividad y proyectos en curso**
  - DARE: <http://www.york.ac.uk/inst/crd/welcome.htm>
  - NHSEED: <http://www.york.ac.uk/inst/crd/welcome.htm>
- **Revisiones sistemáticas**
  - Base de datos Cochrane: <http://www.update-software.com>
- **Bases de datos**
  - MEDLINE ON LINE : <http://www.ncbi.nlm.nih.gov>
  - EMBASE ON LINE: <http://194.224.36.209:8590>
  - IBECs: <http://bvs.isciii.es/E/bases.html>
  - ISI Web of Science: <http://access.isiproducts.com/FECYT>
  - IME: <http://bddoc.csic.es:8080/IME/BASIS/ime/web/docu/SF>
- **Repositorios**
  - Recolecta: <http://www.recolecta.net/buscador/>
  - Dialnet: <http://dialnet.unirioja.es/>
- **Ensayos clínicos**
  - Instituto Nacional de Salud de U.S.: <http://clinicaltrials.gov>

Las estrategias de búsqueda específicas para cada una de las bases de datos se muestran en el anexo 1. De modo adicional se recogió información general localizada a través del buscador Google Académico hasta abril de 2014.

El resultado de estas búsquedas fue volcado en un gestor de referencias bibliográficas (EndNote X.4), con el fin de eliminar los duplicados y facilitar la gestión documental. Tras la lectura de los resúmenes de los artículos resultantes, se realizó una selección de estudios mediante una serie de criterios que se detallan en el siguiente apartado y, posteriormente, una revisión manual de la bibliografía referida en los mismos.

### 3.2. Criterios de selección de los artículos

La selección de los artículos se realizó conforme a los siguientes criterios, previamente establecidos (tabla 1):

**Tabla 1: Criterios de inclusión y exclusión de estudios**

Aspecto	Criterio de inclusión	Criterio de exclusión
<b>Diseño del estudio</b>	Revisiones sistemáticas, metanálisis, ensayos clínicos aleatorizados, estudios cuasi-experimentales, estudios de cohortes, estudios de casos y controles, series de casos.	Estudios de un solo caso, revisiones narrativas.
<b>Tipo de publicación</b>	Artículos originales de investigación, informes de evaluación de tecnologías sanitarias.	Cartas al director, artículos de opinión, editoriales, comunicaciones a congresos.
<b>Población de estudio</b>	Pacientes, sin restricciones respecto a edad o sexo, con patología salival obstructiva.	Ninguno.
<b>Tamaño muestral</b>	Estudios con más de 30 pacientes.	Estudios inferiores en número.
<b>Intervención</b>	Sialoendoscopia terapéutica, tanto para sialolitiasis como para inflamaciones recurrentes.	Otras técnicas.
<b>Comparación</b>	Cualquier otra técnica terapéutica.	
<b>Medidas de resultado</b>	Resolución de la obstrucción salival, efectos adversos y otras variables en relación con la efectividad y seguridad de la técnica.	Otras variables.
<b>Idioma</b>	Castellano, inglés, francés, portugués, italiano	Otros idiomas

Fuente: elaboración propia.

### 3.3. Extracción de datos, síntesis de la información y clasificación de los estudios

La extracción de datos se realizó siguiendo una metodología sistemática y en hojas diseñadas específicamente. Los estudios se clasificaron según la calidad metodológica de los mismos y siguiendo una jerarquía de mayor a menor importancia, de acuerdo con la escala del *Scottish Intercollegiate Guidelines Network* (SIGN) (45) (anexo 2). Los análisis estadísticos y gráficos se realizaron mediante el programa informático StatsDirect 2.8.0 (StatsDirect Limited).



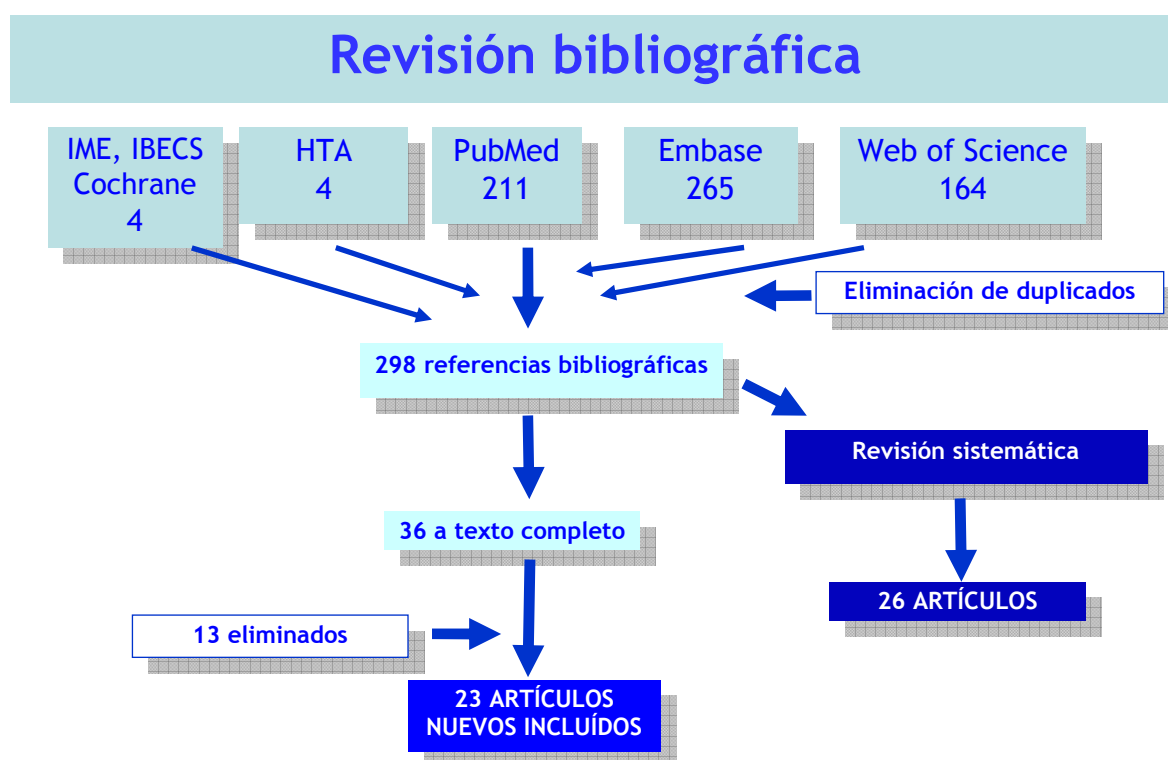
## 4. RESULTADOS

### 4.1. Resultados de la búsqueda y selección de estudios

La búsqueda bibliográfica aportó 413 referencias de las que 115 estaban duplicadas. De entre los 298 resúmenes restantes se identificaron 4 revisiones sistemáticas (46-49), seleccionándose la elaborada por Strychowsky et al. en 2012 (49) por ser la más actualizada y de mayor calidad. Esta revisión incluyó 26 artículos (3, 16, 50-73) en los que la sialoendoscopia se utilizó sola o de forma adyuvante a un abordaje quirúrgico como tratamiento de trastornos obstructivos salivares en adultos.

Tras realizar una lectura de los resúmenes restantes se seleccionaron 36 nuevos artículos no incluidos en la revisión anterior, de los que 23 cumplieron los criterios de inclusión establecidos (74-96) (figura 2). En el anexo 3 figuran los estudios excluidos y sus causas.

Figura 4: . Diagrama de flujo de los estudios incluidos en la revisión



### 4.2. Características generales de los estudios

Los 49 estudios incluidos ( 26 correspondientes a la revisión sistemática de Strychowsky et al. (49) y 23 publicados posteriormente) son de carácter observacional, concretamente series de casos, tanto de tipo prospectivo como retrospectivo. Únicamente un estudio comparó los resultados clínicos en dos periodos, antes y después de introducir la técnica de sialoendoscopia (86).

El número de pacientes fue muy variable, oscilando entre 8 y 1589 en la revisión de Strychowsky et al. (49) y entre 32 y 1154 en la actualización posterior. Hay que destacar que el número de pacientes incluidos no siempre se correspondió con el de sialoendoscopias realizadas; así, en algunos casos el número de pacientes fue superior debido a que algunos pacientes no recibieron tratamiento tras ser realizada una sialoendoscopia diagnóstica, en otros casos el número de procedimientos fue superior al de pacientes, debido a realizarlos en ocasiones de forma bilateral, y en otros, como el estudio de Nahlieli de 2009 (65), sólo se describen 425 procedimientos a pesar de que el número de pacientes incluidos es de 1589.

Se ha observado que algunos estudios incluidos no describen adecuadamente los criterios de selección de pacientes ni de sus características y en ocasiones, las técnicas de tratamiento utilizadas o los resultados obtenidos, lo que podría influir a la hora de sintetizar e interpretar los resultados. Respecto al lugar de realización, la técnica se llevó a cabo en diversos países, principalmente Alemania (11), Israel (9), EUA (9), China (5), Francia (3), Polonia (3) y otros (9). Por último, podría existir un solapamiento de participantes en los estudios de Ardekian 2010 (74) y 2014a (92), Zenk 2004 (54) y Zenk 2012 (85), Klein 2014 (94) y Ardekian 2014 (91) y entre los de Yu 2008a (63) y Yu 2010 (73).

#### 4.3. Efectividad y seguridad de la técnica

En la tabla 2 se muestran las principales características de los estudios incluidos en esta revisión, como número de pacientes, glándula afectada, causa de la obstrucción y tamaño del cálculo. Además del porcentaje de resolución de la obstrucción salival y de los efectos adversos registrados, en la columna de tratamiento se especifica si en el estudio se ha utilizado únicamente la sialoendoscopia terapéutica o una técnica combinada. A efectos de esta revisión, por sialoendoscopia terapéutica se entiende:

- en el caso de la sialolitiasis, aquella que incluye la utilización de pinzas, minifórceps, catéteres-balón y cestas de Dormia y que puede también incluir una sialolitotricia extracorpórea o intracorpórea con ondas de choque o láser.
- en presencia de estenosis ductales, incluye la utilización de solución salina a presión, de catéteres con balón, microcepillos, irrigación de corticoide intraductal e inserción de stent.

La denominada técnica combinada incluiría la utilización de la sialoendoscopia para visualización y localización del cálculo, con papilotomía, apertura del ducto o incisión intraoral o externa (sin escisión glandular), y reparación o marsupialización del ducto.

En total se incluyeron 4134 procedimientos de sialoendoscopia, de los que 2654 correspondieron a sialoendoscopia terapéutica y 1480 a técnica combinada. El 64% fueron realizados sobre la glándula submandibular y el resto sobre la parótida. Únicamente un estudio incluyó procedimientos de sialoendoscopia en glándulas salivales.

Tabla 2: Porcentaje de resolución de la obstrucción salival tras sialoendoscopia, con y sin abordaje quirúrgico

Estudio, país	Pacientes (n), sialoendoscopias (n° y localización)	Tipo de obstrucción	Cálculo (mm)	Tratamiento realizado; seguimiento (m.*)	Resolución de la obstrucción salival (razón**)	Efectos adversos, escisión glandular
Königsberger, 1993 Alemania (50)	29 pac. 29SM	·Sialolitos (29SM)	ND	·SE + litotricia intracorpórea ·Seguim: ND	·SE: 20/29	·Ninguno
Arzoz, 1996 España (51)	39 pac. 23 SM, 4P	·Sialolitos (16SM, 2P); Otros (7SM, 2P)	ND	·SE + láser (3), energía neumática (9), fórceps (6) ·Seguim: 6 m.	·SE: 24/27	·Síntomas leves de sialoadenitis
Marchal, 2001 Francia (3)	55 pac. 55P	·Sialolitos (50P); Estenosis (6); Pólipos (2)	ND	·SE + fragmentación ·Seguim: 24 m.	·SE: 47/55	·7/55 pac. (12%)
Marchal, 2002 Francia (52)	110 pac. 110SM	·Sialolitos (106SM); Estenosis (4)	4,9±2,9	·SE + fragmentación ·Seguim: ND	·SE: 90/110	·Perforación ductal: 11/110 ·Bloqueo de la cesta: 2/110
Chu, 2003 Hong Kong (53)	13 pac. 13SM	·Sialolitos (11SM); Otros (2)	3-11	·SE + láser ·Seguim: 15 m. (2-28)	·SE: 11/11	·Inflam. persistente: 2/11 ·Estenosis: 1/11
Zenk, 2004 Alemania (54)	22 pac. 13SM, 9P	·Sialolitos (13SM); Estenosis (3); Sialoadenitis (3); CE (1P)	ND	·SE ·Seguim: ND	·SE: 12/12	·Falsa vía: 1/12
Ziegler, 2004, Alemania (55)	72 pac. 45SM, 23P	·Sialolitos (54); Estenosis (11); Obstrucción tipo esfínter (4)	>4 (11 pac.), ≤10 (6 pac.)	·SE ·TC ·Seguim: 19 m. (4-49)	·SE: 47/54 ·TC: 11/11	·Ninguno
Koch, 2005 Alemania (16)	36 pac. 13SM, 28P	·Sialolitos (36)	ND	·SE + LEC (6) ·Seguim: ND	·SE: 31/36	·Perforación conduc. Warthon: 1/36
McGurk, 2006 Reino Unido (56)	8 pac. 8P	·Sialolitiasis (8)	11	·TC: Incisión preauricular e incisión a través de la fascia parotídea ·Seguim: 10 m. (6-18)	·TC: 7/8	·Ligadura del ducto: 2/8
Raif, 2006 Israel (57)	17 pac. 16SM, 2P	·Sialolitos (21)	1-15	·SE + láser YAG ± pinzas ·Seguim: 2-12 m.	·SE: 18/18	·Ninguno
Nahlieli, 2007 Israel (58)	172 pac. 172SM	·Sialolitos (172)	ND	·TC: técnica de dilatación ductal (ductal stretching) e incisión transoral ·Seguim: 24 m.	·TC global: 165/172 · Ducto posterior: 41/41 · Hilio: 103/105 · Con múlt. cálculos: 21/26	·Inflam. grave: 7/172 (4%) ·Parestesias nervio lingual: 1/172 (0,6%) ·Sangrado: 1/172 (0,6%) ·Formación nuevos cálculos: 1/172 (0,6%) ·Escisión glandular: 4/172
Koch, 2008 Alemania (59)	39 pac. 29P	·Estenosis (29)	ND	·SE + prednisolona intraductal semanal (6-10 sem.) ·Seguim: ND	·SE: 22/29	·Ninguno

Estudio, país	Pacientes (n), sialoendoscopias (nº y localización)	Tipo de obstrucción	Cálculo (mm)	Tratamiento realizado; seguimiento (m.*)	Resolución de la obstrucción salival (razón**)	Efectos adversos, escisión glandular
Papadaki, 2008 EUA (60)	94 pac. 77SM, 17P	·Sialolitos (73); Otros (18)	ND	·SE (34) + litotricia (18), láser (62) ·Seguim: 12 m. (6-48)	·SE: 81/91	·Parestesias transitorias nervio lingual: 2/91 ·Artralgia ATM: 1/91
Walvekar, 2008 EUA (61)	56 pac. 26SM, 27P, 3 Ambas	·Sialolitos (18SM, 11P); Inflamación (9); Sialoadenitis (8); Iodo (6)	2-12	·ND ·Seguim: ND	·SE: 14/19	·25% (2% graves, 23% leves)
Yu, 2008 China (62)	23 pac. 21P	·Sialolitos (4); Pólipos (5); Estenosis (3); Moco (9)	ND	·SE, litotriptor (1), balón ·Seguim: 6 m.	·SE: 17/21	·Inflamación: 5/21
Yu, 2008a China (63)	68 pac. 37SM	·Sialolitos (27SM); Otros (10)	2-18	·SE ·Seguim: ND	·SE: 31/37	·Cistocele: 1/37 ·Inflamación: 5/37
Liu, 2009 China (64)	90 pac. 78SM, 12P	·Sialolitos (90)	ND	·SE + fragmentación, stent ·TC ·Seguim: 3-30 m.	·SE: 48/90 ·TC: 39/42	·Infección: 1/90 ·Ránula: 1/90 ·Escisión glandular: (1/90)
Nahlieli, 2009 Israel (65)	1589 pac. 722SM, 347P, 9SL	·Sialolitos (736); Sialoadenitis (140)	ND	·SE + fragmentación ·Seguim: ND	·SE: 189/217	·Parestesias transitorias nervio lingual: (0,4%) ·Infección: (1,6%) ·Sangrado: (0,5%) ·Ránula: (0,7%) ·Estenosis ductal: (2,5%)
Nahlieli, 2009a Israel (65)	1589 pac. 68SM, 136P	·Estenosis (208)	ND	·ND ·Seguim: ND	·SE: 168/208	·Los mismos que en el anterior.
Walvekar, 2009 EUA (66)	20 pac. 14SM, 6P	·Sialolitiasis (20)	5-23 (SM) 5-13 (P)	·TC: incisión intraoral ·Seguim: 1-13 m.	·TC: 18/20	·Complicaciones menores (4/20): parestesia temporal del nervio lingual e inflamación recurrente.
Ardekian, 2010 Israel (74)	87 pac. 87P	·Estenosis: única (66), múltiple (21).	ND	·SE + irrigación (24), dilatador (5), stents (9). ·Seguim: ND	·SE: 71/87	·ND
Karavidas, 2010 Israel, EUA (67)	70 pac. 69P	·Sialolitiasis (67); Tapones moco (2)	7,2	·TC: Incisión preauricular ·Incisión facial ·Seguim: 25 m. (2-81)	·TC: 66/67	·Perforación ducto: 1/69 ·Ligadura ducto: 2/69 ·Parotiditis aguda: 2/67 ·Estenosis sintomática: 1/67 ·Retención fragmento de cálculo: 1/67 ·Cicatriz visible: 1/67
Koch, 2010 Alemania (68)	9 pac. 9P	·Sialolitiasis (9)	ND	·TC: Incisión preauricular ·Seguim: 18,9 m.	·TC: 8/9	·Lesión estructural ducto: 1/9

Estudio, país	Pacientes (n), sialoendoscopias (nº y localización)	Tipo de obstrucción	Cálculo (mm)	Tratamiento realizado; seguimiento (m.*)	Resolución de la obstrucción salival (razón**)	Efectos adversos, escisión glandular
Nahlieli, 2010 Israel (69)	64 pac. 51SM, 20P	·Sialolitosis (19)	Variable	·SE + litotriptor externo (19) ·TC: dilatación ductal (ductal stretching) para cálculos SM o incisión extraoral para P (37) ·Seguim: 6-24 m.	·SE: 19/19 ·TC: 35/37	·Ninguno
Serbetci, 2010 Turquía (70)	54 pac. 33SM, 27P	·Sialolitosis (28SM, 10P); Otros (15)	Variable	·SE + LEC, láser holmio (53) ·TC: 4 ·Seguim: ND	·SE: 44/53 ·TC: 3/4	·Ninguno
Su, 2010 China (71)	18 pac. 18SM	·Sialolitiasis (18)	15	·TC: Sialolitotomía abierta asistida por endoscopia ·Seguim: 18 m. (1-38)	·TC: 17/18	·Infección: 1/18 ·Parestesias transitorias nervio lingual: 3/18
Yu, 2010 China (73)	128 pac. 77SM	·Sialolitosis (63); Otros (14)	ND	·SE + litotriptor ·Seguim: 15 m. (8-30)	·SE: 64/77	·Cistocele: 1/77 ·Inflamación: 5/77
Wallace, 2010 EUA (72)	7 pac. 5SM, 2P	·Sialolitiasis (7)	15-25	·TC: Incisión transoral (SM), abordaje externo (P) ·Seguim: 1,6 m. (0-6)	·TC: 7/7	·Sección parcial del nervio lingual: 1/7 ·Estenosis recurrente: 1/7
Bowen, 2011 EUA (75)	33 pac. 20SM, 16P	·Sialolitiasis (17); Sialoadenitis (16); Síndrome Sjögren (3)	7,3	·SE + láser holmio ·TC ·Seguim: 13,6 m (2-19)	·SE: 5/17 ·TC: 12/17	·Rotura cesta (1) ·Fístula salivar, en TC: 1/8 ·Tasa global: 8/36 ·Escisión: 1/17
Capaccio, 2011 Italia (76)	84 pac. 84 SM	·Sialolitiasis (84)	11	·TC: Incisión transoral ·Seguim: 45,7 m (2-74)	·TC: 83/84	·Edema suelo boca: 23/84 ·Parestesias linguales: 16/84 ·Lesión nervio lingual: 1/84
Danquart, 2011 Dinamarca (77)	91 pac. 47SM, 53P	·Sialolitiasis (38); Estenosis (30); Ambos (8); Sialoadenitis (1)	ND	·SE + láser, dilatación. ·TC: 1 ·Excluidos: 12 ·Seguim: 4 m (1 sem-40 m)	·SE global: 39/77 · Sialolit.: 27/42 · Estenos.: 18/30	·Excluidos sialoendosc.: 12 ·Vía falsa: 1/65 ·Sangrado: 1/65 ·Rotura cesta: 1/65 ·Infección: 9/65
Gillespie, 2011 EUA (78)	51 pac.	·Sialolitiasis (27); Estenosis (22); S. Sjögren (2)	5,6 9,3	·SE, corticoide, stent, toxina botulínica ·TC ·Seguim: 8 m (1-24)	·SE global: 16/49 ·TC global: 23/33 ·Sialolitiasis: SE: 6/27; TC: 14/21 ·Estenosis: SE: 10/22; TC: 9/12	·Perforación del conducto de Wharton (2/45) o Stenson (2/45) ·Sialoadenitis por retención de cálculo: 1/45 ·Paresia del n. lingual: 1/45. ·Escisión glandular: sialolitiasis, 7/27; estenosis, 3/22.

Estudio, país	Pacientes (n), sialoendoscopias (nº y localización)	Tipo de obstrucción	Cálculo (mm)	Tratamiento realizado; seguimiento (m.*)	Resolución de la obstrucción salival (razón**)	Efectos adversos, escisión glandular
Luers, 2011 Alemania (79)	49 pac. 28SM, 21P	·Sialolitiasis (49)	3,7 (SE) 7 (Escisión)	·SE: 28/49 ·No tratamiento: 9/49 ·Seguim: ND	·SE global: 28/49	·ND ·Escisión glandular: (12/49)
Maresh, 2011 EUA (80)	32 pac. 22SM, 15P	·Sialolitiasis (19); Estenosis (12); No anomalía (5); Otros (1)	ND	·SE: 36 ·Seguim: > 3 m.	·SE global: 26/31 · Sialolitiasis: 16/19 · Estenosis: 10/12 · No anomalía: 2/5	·Fracaso canalización del ducto SM: 1/37 ·Sialadenitis: 2/32
Durbec, 2012 Francia (81)	63 pac. 23SM, 40P	·Sialolitiasis (63) (terapia de rescate tras fallo previo en cálculos no móviles o >4 mm)	5,4	·SE + láser de tulio ·Seguim: 18 m.	·SE global: 51/63 · Extrac. completa: 51/63 · Extrac. Parcial: 8/63	·Perforación ductal: 8/63 · Edema de suelo: 2/63 · Infección: 5/63
Koch, 2012 Alemania (82)	138 pac. 153 SM	·Estenosis (153); Esten. distales (96); Esten. 1/3 medio (17); Esten. 1/3 prox. (28); Esten. difusas (12)	NA	·SE + corticoide intraductal ·TC (incisión intraoral) ·Seguim: ND	·SE global: 60/153 · Cortic.: 19/20 · Dilatac.: 41/44 ·TC: 89/93	·Resección glandular: 7/12 con estenosis difusas
Koch, 2012a Alemania (83)	93 pac. 111P	·Estenosis (111)	NA	·SE + irrigación corticoide: 21 ·TC: 61 ·TC + cirugía transoral: 11 ·Seguim: 27,2 m. (3-80)	·SE global: 20/93 ·TC global: 63/73 · Est. 1: SE (9/15), TC (4/15) · Est. 2: SE (8/17), TC (8/17) · Est. 3: SE (3/61), TC (51/61)	·ND ·Escisión glandular: 3/93
Rasmussen, 2012 Dinamarca (84)	118 pac. 64SM, 92P	·Sialolitiasis (49); Estenosis (68); Ambas (15); Otros (7); No patología (14); No posible (3)	ND	·SE + stents, láser holmio ·Seguim: 4,7 m. (0,25-21)	·SE global: 93/139 · Éxito: 93/139 · Éxito parcial: 28/139 · Fracaso: 18/139	·Via falsa: 7/156 ·Problemas equipo: 9/139 ·Sangrado: 1/139 ·Edema lingual: 1/139 ·Síncope: 1/139 ·Infección: 16/142 ·Estenosis: 3/142
Zenk, 2012 Alemania (85)	1154 pac. 736SM, 206P	·Sialolitiasis (1033)	ND	·SE; SE + LEC; LEC ·TC ·Seguim: 37,5 m. (3-87)	·SE global: 213/241 · SE: 79/80 · SE + LEC (53P): 49/53 · LEC (108P): 85/108 · SE + LEC o TC: 20/20 ·TC global: 648/681	·ND ·Escisión glandular: 37/942

Estudio, país	Pacientes (n), sialoendoscopias (n° y localización)	Tipo de obstrucción	Cálculo (mm)	Tratamiento realizado; seguimiento (m.*)	Resolución de la obstrucción salival (razón**)	Efectos adversos, escisión glandular
Kopec, 2013 Polonia (86)	97 pac. 97SM	·Sialolitiasis (64); Estenosis (33)	ND	·SE ·TC ·Seguim: 19,6 m. (6-48)	·SE: 40/64 ·TC: 21/24	·ND ·Escisión glandular: 3/64
Kopec, 2013a Polonia (87)	29 pac. 29P	·Sialolitiasis (29)	ND	·SE: 15; SE + LEC: 9 ·TC: 5 ·Seguim: 20,4 m. (2-29)	·SE global: 24/29 ·TC: 5/5	·ND
Kopec, 2013b Polonia (88)	51 pac. 24SM; 35P	·Estenosis (59)	NA	·SE + stent: 59/59 ·Seguim: 24 m. (10-34)	·Medición subjetiva de mejoría ·Importante: 40/51 ·Leve: 7/51 ·No mejoría: 4/51	·ND
Kroll, 2013 Alemania (89)	46 pac. 37SM, 15P	·Sialolitiasis (14); Estenosis (19); Sialoadenitis (14); Otros (5)	ND	·Sialolitiasis: ·SE: 11/13; TC: 1/13; Escisión: 1/13 ·Estenosis: ·SE: 14/19 ·Seguim: 7,5 m. (3-12)	·SE global: 25/32 · Sialolitiasis: 11/13 · Estenosis: 14/19	·ND
Vashishta, 2013 EUA (90)	51 pac. 13SM, 38P	·Sialolitiasis oculta (4); Estenosis (47); Sialoadenitis (8); Anomalía ductal (1)	ND	·SE + stents, irrigación de esteroides, toxina botulínica. ·Seguim: 20 m. (4-45)	·SE: 45/51	·Perforación conducto: 2/51 ·Escisión glandular: 2/51
Ardekian, 2014 Israel (91)	37 pac. 33SM, 4P	·Sialolitiasis múltiple	6,3	·SE + irrigación corticoide ·TC ·Seguim: 51,6 m. (2-84)	·SE: 32/37 ·TC: 3/5	·Infección: 1/37 ·Ránula postoperatoria: 2/37 ·Escisión glandular: 2/37.
Ardekian, 2014a Israel (92)	50 pac. 50P	·Estenosis: única (36), múltiple (13), tapón de moco (14).	NA	·SE + irrigación corticoide ·Seguim: 24 m. (12-48)	·SE: 43/50	·Perforación ductal: 3/50
Ianovski, 2014 Nueva Zelanda (93)	54 pac. 22SM, 44P	·Sialolitiasis (18); Estenosis (42); Ambas (3)	ND	·SE + irrigación corticoide ·TC ·Seguim: 4,4 m.	·SE global: 48/66 · Sialolit.: 14/21 · Estenosis: 34/42 ·TC: 8/8	·ND
Klein, 2014 Israel (94)	37 pac. 31SM, 6P	·Sialolitiasis (37) con cálculos de gran tamaño.	10,4	·TC: incisión intraoral (SM) o abordaje facelift modificado (P) ·Seguim: 4-23 m.	·TC: 37/37	·Estenosis: 6/37 (2/6 con escisión glandular) ·Ránula: 1/37

Estudio, país	Pacientes (n), sialoendoscopias (nº y localización)	Tipo de obstrucción	Cálculo (mm)	Tratamiento realizado; seguimiento (m.*)	Resolución de la obstrucción salival (razón**)	Efectos adversos, escisión glandular
Phillips, 2014 EUA (95)	31 pac. 21SM, 10P	·Sialolitiasis (31)	5,7-6,5	·SE + irrigación, láser holmio. ·TC ·Seguim: 3,4 m. (0,2-24)	·SE global: 14/31 ·TC global: 13/25 · SE + láser: 14/31 · Papilotomía: 9/17 · TC: 4/8	·Estenosis ductal: 2/31
Sionis, 2014 Reino Unido (96)	43 pac. 26SM, 17P	·Sialolitiasis (31); Estenosis (12)	7,3 (los de láser)	·SE + stents, láser YAG (15) ·Seguim: 7,25 m. (2-21)	·SE global: 28/31 · SE: 14/16 · SE+láser: 14/15 · Estenosis: 11/12	·Estenosis: 1/43 con escisión glandular. ·Escisión glandular: 6/43

Sialoendoscopia terapéutica para la sialolitiasis: incluye la utilización de pinzas, minifórceps, catéteres-balón y cestas de Dormia y puede incluir una sialolitotricia intracorpórea mediante ondas de choque o láser. Sialoendoscopia terapéutica para estenosis ductales: incluye la utilización de solución salina a presión, de catéteres con balón, microcepillos, corticoide intraductal e inserción de stent.

Técnica combinada: incluye sialoendoscopia para visualización y localización de la obstrucción, seguida de papilotomía, apertura del ducto o incisión intraoral o externa (sin escisión glandular), seguido de reparación o marsupialización del conducto. CE: cuerpo extraño; LEC: litotricia extracorpórea; m: meses; ND: no declarado; SE: sialoendoscopia; SM: submandibular; P: parótida; TC: técnica combinada; \* El seguimiento es media o mediana y rango; \*\* La razón en unos casos está referida a pacientes y en otras a glándulas salivales).



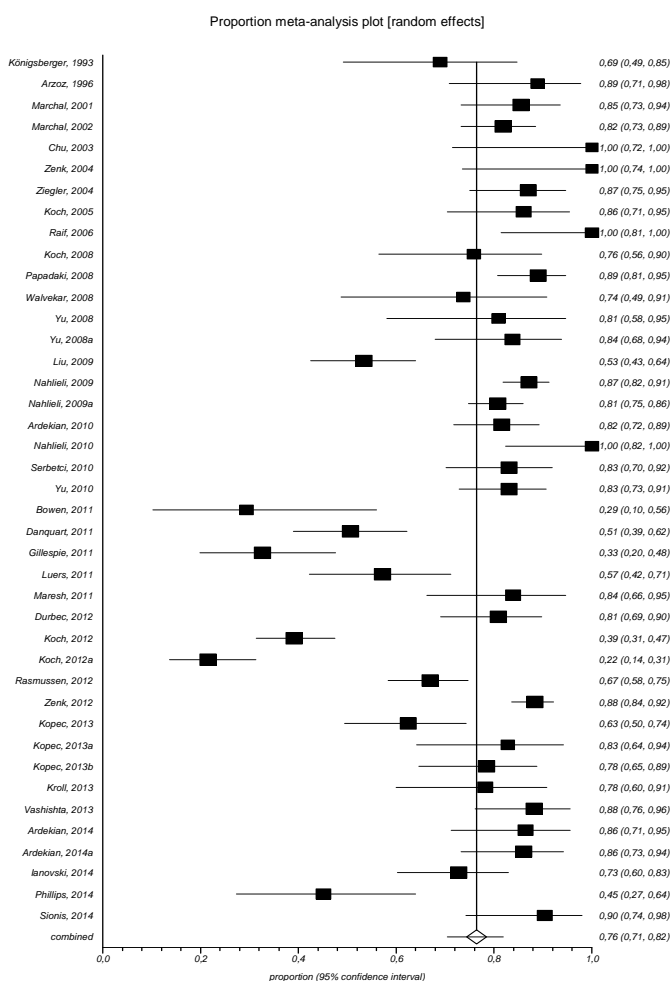
### Definición de resultados

Aunque no definido en algunos artículos, en general se consideró éxito del tratamiento a la resolución de la obstrucción con ausencia de síntomas durante el seguimiento. El fracaso se definió a la imposibilidad de realizar el procedimiento, la persistencia de síntomas o cuando hubo que recurrir a la escisión glandular.

### Sialoendoscopia única

Se incluyeron 41 estudios en los que la técnica de sialoendoscopia se realizó de forma única (2654 procedimientos). Hubo una gran variabilidad a la hora de utilizar dispositivos como pinzas, minifórceps, catéteres-balón, cestas de Dormia y sialolitotricia. El análisis combinado de la proporción de éxitos en la resolución de la obstrucción (1958/2654) fue del 76% (IC95%, 71-82). El análisis de la heterogeneidad mostró una Q de Cochrane de 475 (df=40) ( $P < 0,0001$ ) y una  $I^2$  (inconsistencia) del 91,6% (IC95%, 89,9%-92,9%), lo que indica que el porcentaje de variación entre estudios es debido a heterogeneidad más que al azar (figura 5).

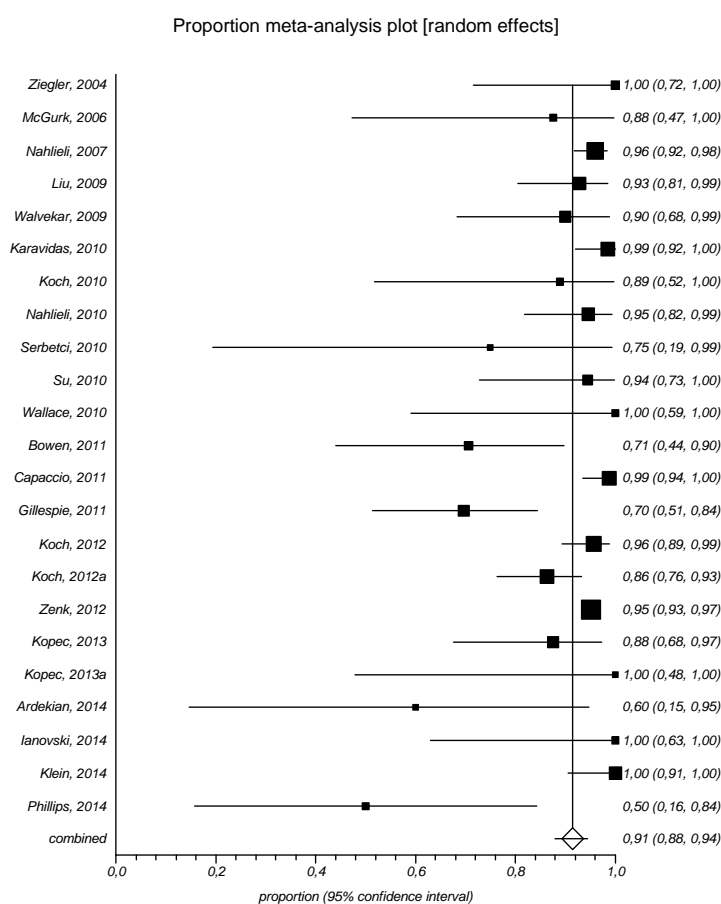
Figura 5: . Análisis conjunto de la proporción de éxito tras sialoendoscopia



### Técnica combinada

La técnica combinada se realizó en 23 estudios, con un total de 1480 procedimientos. Las técnicas empleadas variaron desde la papilotomía o la apertura del ducto mediante incisión intraoral, hasta incisiones preauriculares o a través de la fascia parotídea. El análisis combinado de la proporción de éxitos en la resolución de la obstrucción (1381/1480) fue del 91% (IC95%, 88-94). El análisis de la heterogeneidad mostró una Q de Cochrane de 67 (df=22) (P<0,0001) y una I<sup>2</sup> (inconsistencia) del 67,4% (IC95%, 46%-78%), lo que indica que el porcentaje de variación entre estudios es debido a heterogeneidad más que al azar (figura 6).

Figura 6: . Análisis conjunto de la proporción de éxito tras técnica combinada



### Seguimiento

El seguimiento de los pacientes fue muy variable, siendo la media de 16 meses y oscilando entre los 3 meses y los 4,3 años. En general, los resultados se mostraron como media o mediana y rango, aunque en ocasiones sólo se especificó un solo término.

### *Efectos adversos y fracaso de las técnicas*

En general, los efectos adversos descritos fueron de carácter leve y en un pequeño porcentaje. Los principales fueron: sialoadenitis, perforación ductal o creación de falsa vía, estenosis ductal, ligadura del conducto, parestesias por lesión del nervio lingual, edema de suelo, ránula, infección, sangrado, formación de nuevos cálculos o retención de fragmentos y problemas con el equipo, como rotura o bloqueo de la cesta.

En el total de estudios incluidos se contabilizaron un total de 90 sialoadenectomías, correspondiendo a un 5,5 % de los procedimientos (IC95%, 2,6-8,5), aunque con una amplia variabilidad entre estudios (desviación estándar de 16,3).



## 5. DISCUSIÓN

### 5.1. Metodología de los estudios y limitaciones

No existen ensayos clínicos aleatorizados que evalúen la eficacia de la sialoendoscopia en el tratamiento de la patología obstructiva de las glándulas salivales, en comparación con otras modalidades de tratamiento. Así, todos los estudios incluidos en esta revisión son de carácter observacional, clasificados en el nivel 3 de la escala del SIGN (45) (anexo 2). La principal limitación de este tipo de estudios es la ausencia de un grupo de comparación apropiado y aunque permiten formular hipótesis, no informan sobre la asociación real entre las variables observadas.

Algunos de los estudios incluidos presentan limitaciones metodológicas que podrían afectar a los resultados de efectividad y seguridad:

- Inadecuada descripción de los criterios de selección de pacientes y de sus características.
- Inadecuada descripción de las técnicas de tratamiento utilizadas.
- Realización de los estudios en poblaciones heterogéneas de pacientes (diferente tipo de patología, de tipo de obstrucción, de tamaño de cálculos, de tratamientos previos recibidos, etc.).
- No especificación de si hubo enmascaramiento en la recogida de datos o en su evaluación.
- Falta de información sobre el periodo de seguimiento y la producción de pérdidas.
- En ocasiones, deficiente descripción de los resultados obtenidos, sin poder verificarlos a partir de datos individuales.
- En muchos casos no se hace mención de la fuente de financiación ni existe declaración de conflictos de interés.

### 5.2. Papel de la sialoendoscopia en el tratamiento de la patología obstructiva salival

El tratamiento tradicional de la sialoadenitis crónica se ha centrado en métodos que incrementen el flujo de saliva, como beber mucha agua, chupar caramelos ácidos o limones y aplicar compresas calientes o masaje a la glándula afectada. Si estas medidas fracasan, el tratamiento será, en muchas ocasiones, la escisión glandular, con el riesgo de lesiones vasculares, nerviosas y de cicatrices no estéticas (97).

Sin embargo, no siempre es necesaria la extirpación de la glándula y así, estudios anatomopatológicos muestran que frecuentemente la glándula es normal excepto por la obstrucción y que podría volver a un funcionamiento

normal cuando dicha obstrucción se resolviese (98). Además, es importante conocer que cuando se escinde una glándula submandibular, la producción global de saliva entre comidas se reduce en un 35% (99), provocando que entre un 2 y un 31% de los pacientes presenten sequedad de boca (28). Generalmente, la escisión de la glándula parótida no causa dicha sequedad debido a que la secreción salival de reposo no se modifica sustancialmente, aunque se han informado otras complicaciones graves, como daño del nervio facial (100).

La sialoendoscopia se ha desarrollado con el propósito de ofrecer una técnica mínimamente invasiva y de preservación glandular y, en los últimos años, ha transformado el manejo del paciente con patología salival obstructiva, proporcionando un enfoque relativamente nuevo y prometedor al permitir la visualización directa del sistema ductal, la eliminación de cálculos, la dilatación de estenosis y la irrigación de los conductos salivales en ciertas enfermedades inflamatorias.

La sialoendoscopia diagnóstica sería susceptible de ser realizada en un mayor número de personas que la terapéutica que, como hemos visto, engloba la utilización de otros dispositivos (pinzas, minifórceps, cestillas de extracción de cálculos, etc.) y de procedimientos como la litotricia extra o intracorpórea. Destacar también el papel de la sialoendoscopia diagnóstica, al permitir explorar el epitelio de revestimiento de los conductos salivales y, en ocasiones encontrar cálculos no diagnosticados por otros métodos de exploración (radiografía, tomografía computarizada o ecografía) (101).

En relación al papel de la sialoendoscopia como medio de preservación glandular, resaltar el estudio realizado por Kopec et al. (86) en el que se comparó el tratamiento de la sialolitiasis submandibular, antes y después de disponer de la técnica sialoendoscópica en la práctica clínica. Antes de su introducción fueron tratados 48 pacientes de los que a 31 (65%) se les realizó una incisión transoral y al resto (35%) una escisión glandular. Posteriormente trataron 64 pacientes, de los que a 40 (63%) se les extrajo el cálculo únicamente mediante sialoendoscopia, a 21 fue necesaria una técnica combinada de sialoendoscopia e incisión transoral y sólo en 3 casos (5%) fue necesaria una escisión de la glándula.

### *Efectividad y seguridad de la técnica*

El análisis conjunto de los 41 estudios en los que la técnica de sialoendoscopia se realizó de forma única (2654 procedimientos) muestra una efectividad de resolución de la obstrucción salival del 76%, mientras que con la técnica combinada, realizada en 23 estudios con casi 1500 sialoendoscopias, fue del 91% (incluye sialoendoscopia para visualización y localización de la obstrucción, seguida de papilotomía, apertura del ducto o incisión intraoral o externa sin escisión glandular, seguida de reparación o marsupialización del conducto).

Sin embargo, estos resultados deben tomarse con precaución debido a la baja calidad de los estudios incluidos y a la heterogeneidad que se introduce al combinar estudios con poca uniformidad en sus poblaciones o en la metodología.

Otro punto débil es la variabilidad observada en la instrumentación y en los dispositivos accesorios. Aunque algunos estudios realizaron un seguimiento de los pacientes considerado adecuado, en otros casos fue muy escaso, no pudiendo valorar la efectividad y seguridad de la técnica a largo plazo.

Iro et al. (102) obtuvieron mejores resultados en un estudio observacional prospectivo y multicéntrico que evaluó los resultados del manejo mínimamente invasivo de cálculos salivales en 4691 pacientes. Los autores observaron una tasa de éxito del 51% con litotricia externa, del 92% mediante sialoendoscopia y cestillas o microfórceps de extracción, y del 93% con cirugía intraoral, siendo la tasa de escisiones glandulares del 2,9%. Este estudio no fue elegible para la inclusión en la revisión sistemática realizada por Strychowsky et al. (49) debido a que no todos los pacientes fueron sometidos a una sialoendoscopia y la primera línea de tratamiento fue la litotricia extracorpórea con ondas de choque o utilización de cestillas de extracción o microfórceps bajo guía fluoroscópica, radiológica o sialoendoscópica.

Para Nahlieli y Baruchin (41), un punto crucial es la existencia de diferencias entre la sialolitiasis submandibular y parotídea. En muchos casos, el desarrollo de cálculos en la glándula parótida es subsecuente a una historia preexistente de parotiditis crónica recurrente. En general se considera que los cálculos siguen y no preceden a la parotiditis crónica. Esto significa que en la glándula parótida, la eliminación de la obstrucción no siempre significa la curación, siendo imprescindible el seguimiento a largo plazo del paciente y, posiblemente, el realizar una segunda sialoendoscopia. Sin embargo, la glándula submandibular tiene un excelente potencial de curación, por lo que la eliminación de la obstrucción del sistema ductal generalmente significa la resolución del cuadro.

#### *Factores que afectan a la efectividad*

El tamaño del cálculo es un factor relacionado con el resultado final del procedimiento, de manera que con cálculos grandes el éxito suele ser menor.

Por otra parte, existen limitaciones al tamaño de los cálculos salivales que pueden ser extraídos mediante pinzas o cestillas, sin técnicas adicionales de fragmentación. Así, la sialoendoscopia mediante cestillas de extracción ofrece buenos resultados en la eliminación de cálculos de hasta de 4 mm, en el caso de glándulas submandibulares, y de 3 mm en parótidas (3, 38, 103). Se ha observado un mayor porcentaje de éxito cuando el cociente entre el tamaño del cálculo y el diámetro del canal del endoscopio es bajo.

Los cálculos mayores de 4 mm, situados profundamente en el hilio o fijos en pequeñas divisiones del ducto suelen ser de difícil extracción (104) y para estos casos se han puesto en marcha técnicas alternativas, como la litotricia intra y extracorpórea (105), la cirugía transoral (13) y la cirugía transoral asistida por endoscopia (13, 106).

La eliminación de cálculos mediante litotricia externa es más efectiva en la glándula parótida que en la submandibular. (7, 31, 107) y, de acuerdo con la

literatura, hasta el 80 % de los pacientes con litiasis parotídea pueden ser tratados exitosamente (3, 7, 23, 102, 107-111). Los cálculos mayores de 6 mm de diámetro e impactados en la pared del ducto tienen pocas probabilidades de ser eliminados únicamente mediante sialoendoscopia (3, 23, 109-111). Sin embargo, pueden ser fragmentados mediante litotricia externa y posteriormente extraídos mediante sialoendoscopia.

Otros autores también recomiendan realizar litotricia antes de intentar la extracción de cálculos mayores de 4 mm en el conducto submandibular o de 3 mm en el conducto parotídeo (23), habiéndose sugerido que la forma y orientación del sialolito pueden ser predictivos del éxito de la extracción endoscópica (112).

En la glándula submandibular, la tendencia es a tratar los cálculos alojados en la parte media o proximal del conducto mediante incisión transoral mejor que con litotricia, mientras que en la parótida se prefiere la litotricia debido al riesgo de lesión del nervio facial y a la necesidad de un abordaje quirúrgico externo.

### *Seguridad del procedimiento*

Como ya se apuntó en el apartado de Resultados, el análisis conjunto de los 41 estudios incluidos en esta revisión mostró una tasa de escisión glandular del 5,5%, siendo los efectos adversos registrados poco frecuentes y de baja gravedad. En la literatura, las complicaciones graves con la sialoendoscopia también son poco frecuentes. Así, Marchal et al. no observaron ninguna parálisis facial ni hemorragias en más de 900 procedimientos realizados sobre glándulas parótidas o submandibulares (3).

Como ya se ha visto, las principales complicaciones de la sialoendoscopia son las parestesias linguales, edema de suelo, ránula, infección, sangrado, perforación ductal, ligadura del conducto, etc.

Un efecto adverso habitual de la sialoendoscopia es la sialoadenitis o inflamación glandular postoperatoria que generalmente se resuelve en 24-48 horas. Sin embargo, en los procesos submandibulares es importante tener este hecho en consideración debido a que la inflamación puede comprometer la vía aérea. En consecuencia, cuando se realizan procedimientos bilaterales de la glándula submaxilar, es importante examinar la glándula y la cavidad oral después de realizar el procedimiento en un lado y determinar si es seguro para el paciente continuar con la glándula contralateral (113). Otra complicación relativamente frecuente es el desarrollo de estenosis postoperatoria que se produce habitualmente por un daño estructural del conducto o la papila durante el procedimiento. En estos casos, la colocación de un stent podría prevenir la aparición de la estenosis (75). Por último, otras complicaciones incluyen la incapacidad para extraer el cálculo con retención de fragmentos y problemas con el equipo, como la rotura o el bloqueo de la cesta.



### *Calidad de vida y satisfacción de los pacientes*

La patología obstructiva de las glándulas salivales se asocia con un deterioro de la calidad de vida de los pacientes afectados. Janovski et al. (93) llevaron a cabo un estudio en el que midieron la calidad de vida de 54 pacientes sometidos a 66 procedimientos de sialoendoscopia mediante el cuestionario *Glasgow Benefit Inventory* (GBI) de 18 preguntas, utilizado habitualmente en procedimientos de ORL. Los autores observaron que la sialoendoscopia generó en los pacientes la percepción de un importante beneficio, tanto en patología litiásica como estenótica.

Por su parte, y en pacientes sometidos a sialoendoscopia, Kroll et al. (89) midieron la calidad de vida mediante el cuestionario SF-36 (*Form-36 Health Survey*) y la satisfacción con el procedimiento mediante una encuesta. Los autores observaron una influencia negativa en la calidad de vida de factores como el ser joven o una larga duración de los síntomas y una alta satisfacción en aquellos casos en los que se evitó la escisión glandular.

### **5.3. Indicaciones de la técnica, coste y curva de aprendizaje**

Las indicaciones de la sialoendoscopia son todos aquellos procesos obstructivos e inflamatorios de las glándulas salivales que suelen incluir las siguientes patologías:

- Sialolitiasis
- Sialoadenitis recurrente crónica
- Parotiditis recurrente juvenil
- Sialoadenitis inducida por yodo radioactivo
- Estenosis por síndrome de Sjögren

No existen contraindicaciones específicas de la técnica. Las principales limitaciones técnicas son la presencia de cálculos salivales en una localización glandular muy posterior o un canal fibrosado de reducido diámetro que impida el avance del endoscopio. Otras dificultades que se pueden encontrar son debidas a espamo del conducto, edema, acodamiento del mismo o malposición de los incisivos inferiores, que pueden entorpecer la técnica. En ocasiones, un ducto de recorrido sinuoso puede poner ciertas limitaciones a los sialoendoscopios semirrígidos, fundamentalmente en curvaturas pronunciadas, aunque los actuales dispositivos “all-in-one” y la variedad de tamaños permiten la exploración de casi todos los conductos salivales.

La sialoendoscopia, al ser mínimamente invasiva se realiza generalmente de forma ambulatoria, con el paciente preferentemente recostado (la posición sentada se asocia con un aumento del riesgo de síncope vasovagal).

Como regla general, la sialoendoscopia diagnóstica se realiza bajo anestesia local de la papila y del sistema ductal. Después de la introducción del

sialoendoscopio, se puede realizar una anestesia del sistema ductal mediante una irrigación de xilocaína o lidocaína. En el caso de la sialoendoscopia intervencionista o terapéutica, la decisión dependerá del nivel de dificultad de cada caso en particular, pudiendo optarse por una sedación o incluso anestesia general.

### *Coste de la técnica*

Según datos aportados por la empresa de dispositivos de endoscopia Karl Storz (con fecha 27.05.2013) el coste de un sistema sialoendoscopia diagnóstico/terapéutica sería de 15 249 € (16 773€, incluido 10% de IVA) que correspondería a:

• Óptica semiflexible de visión frontal 0°, 1,1 mm Ø	3193€
• Óptica semiflexible de visión frontal 0°, 1,6 mm Ø	3193€
• Sistema de sujeción con zócalo y brazo articulado	2488,85€
• Cable de luz de fibra óptica, 3,5 mm Ø	443,95€
• Pinzas extracción cuerpos extraños, 0,8 mm	512€
• Pinzas para biopsia, 0,8 mm	512€
• Cesta de Dormia (4 alambres), 0,4 mm	278€
• Cesta de Dormia (3 alambres), 0,6 mm	272,10€
• Cesta de Dormia (6 alambres), 0,6 mm	272,10€
• Microperforador para cálculos salivares	225,55€
• Catéter-balón, 0,9 mm (10 unid.)	816,71€
• Pinzas anatómicas acodadas	36,23€
• Pinzas quirúrgicas acodadas	103,85€
• Tijeras anguladas para conduc. salivales	218,76€
• Pinzas hemostáticas	224,90€
• Bujías, 1, 1.5, 2.5, 3, 3.5 mm Ø	519,25€
• Dilatador	36,23€
• Bandeja metal (2 unid.)	939,7€
• Cepillo de limpieza (10 unid.) 0,4 mm Ø	386,75€
• Cepillo de limpieza (10 unid.) 0,6 mm Ø	297,70€

### *Curva de aprendizaje*

A pesar de ser una técnica mínimamente invasiva, la sialoendoscopia requiere un aprendizaje previo para obviar los potenciales riesgos de perforación o de daño vascular o nervioso.

Steck et al. (114) revisaron retrospectivamente 113 sialoendoscopias diagnósticas que fueron divididas en grupo A (formado por las 60 primeras) y grupo B (las 53 restantes). Se observaron diferencias significativas entre ambos

grupos en el fallo de cateterización de la papila (18% el grupo A vs. 4% el grupo B), el fracaso de completar el examen (22% vs. 8%) y la necesidad de repetir la prueba (23% vs. 4%). La tasa global de complicaciones fue del 15% en el grupo A y del 8% en el B. Para los autores, la curva de aprendizaje de la técnica sería de 60 procedimientos.

Luers et al.(115) estudiaron 50 procedimientos de sialoendoscopias de las que el 62% fueron diagnósticas y el resto terapéuticas, siendo el tiempo medio de la intervención de 39 minutos. Tras los 10 primeros procedimientos se observó una mejora significativa en el tiempo requerido para la intervención que volvió a repetirse tras los primeros 30, con una continua disminución hasta los últimos pacientes. Para estos autores se necesitan al menos 30 casos para llegar a tiempos de intervención satisfactorios, con continua mejora hasta estabilizarse después de 50 casos.

Por último, para Iro et al. (102), la sialoendoscopia terapéutica debería ser realizada en centros especializados con una cobertura de población de alrededor 1-2 millones de personas, lo que proporcionaría la experiencia necesaria para utilizar con éxito este método mínimamente invasivos.



## 6. CONCLUSIONES

- La sialoendoscopia es una técnica diagnóstico/terapéutica mínimamente invasiva que permite la visualización directa del conducto salival y el tratamiento de patología salival obstructiva con preservación glandular.
- La evidencia científica disponible acerca de la efectividad y seguridad de esta técnica se basa en estudios observacionales, algunos de ellos con limitaciones metodológicas.
- A pesar de ello, los resultados son consistentes respecto de la efectividad de la técnica a la hora de resolver la obstrucción salival, siendo del 76% cuando se utiliza de forma única o del 91% si se realiza combinada con cirugía. Además, la sialoendoscopia disminuye de forma importante el número de sialoadenectomías, siendo sus efectos adversos poco frecuentes y de baja gravedad.
- Las principales indicaciones de la sialoendoscopia son:
  - Sialolitiasis
  - Sialoadenitis recurrente crónica
  - Parotiditis recurrente juvenil
  - Sialoadenitis inducida por iodo radioactivo
  - Estenosis por síndrome de Sjögren
- En el caso de la sialolitiasis existen limitaciones al tamaño de los cálculos salivales que pueden ser extraídos mediante pinzas o cestillas, siendo de hasta de 4 mm, en el caso de glándulas submandibulares y de 3 mm en parótidas. En tamaños superiores pueden ser necesarias técnicas alternativas, como la litotricia intra o extracorpórea, la cirugía transoral y la cirugía transoral asistida por endoscopia.
- La sialoendoscopia se realiza generalmente de forma ambulatoria, con anestesia local en la diagnóstica y con sedación o anestesia general en la terapéutica.
- Como cualquier técnica intervencionista, la sialoendoscopia tiene una curva de aprendizaje que podría oscilar entre los 50 y 60 procedimientos.



## 7. ANEXOS

### Anexo 1. Estrategias de búsqueda bibliográfica

#### 1. BASES DE DATOS ESPECIALIZADAS EN REVISIONES SISTEMÁTICAS

##### HTA (4 ref.)

#1 Sialendoscop\*  
#2 Sialoendoscop\*  
#3 #1 OR #2

##### Cochrane (4 ref.)

#1 Sialendoscop\*  
#2 Sialoendoscop\*  
#3 #1 OR #2

##### Cochrane Library Plus\_Recursos en español (0 ref.)

#1 Sialendoscop\*  
#2 Sialoendoscop\*  
#3 #1 OR #2

#### 2. BASES DE DATOS GENERALES

##### MEDLINE (Pubmed) (211 ref)

#1 Sialendoscop\*  
#2 Sialoendoscop\*  
#3 #1 OR #2

##### EMBASE (Ovid) (265 ref)

#1 Sialendoscop\*  
#2 Sialoendoscop\*  
#3 #1 OR #2  
#4 letter\* OR editorial\* OR Congress\* OR Conference\* OR Proceeding\* OR Meeting\*  
#5 3 NOT 4

##### Web of science (Web of Knowledge) (164 ref.)

#1 TS=Sialendoscop\*  
#2 TS=Sialoendoscop\*  
#3 #1 OR #2 Exclude Letter OR Conference OR Proceedings OR Editorial

IME (Índice Médico Español) e IBECs (1 ref)

#1 Sialendoscop\*

#2 Sialoendoscop\*

#3 #1 OR #2

Repositorios (4 ref.)

- Recolecta: Sialendoscopia, sialoendoscopia, sialoendoscop\*, sialoendoscopy, sialoendoscopic, sialoendoscopies (1 ref.).
- Dialnet : Sialendoscopia,, sialoendoscopia, sialoendoscop\*, sialoendoscopy, sialoendoscopic, sialoendoscopies (3 ref.).

## 3. BASES DE DATOS DE ENSAYOS CLÍNICOS

Clinicaltrials.gov (0 ref.):

#1 Sialendoscop\*

#2 Sialoendoscop\*

#3 #1 OR #2



## Anexo 2. Niveles de evidencia del SIGN

### Niveles de evidencia

- 1<sup>++</sup> Metanálisis, revisiones sistemáticas de ensayos clínicos o ensayos clínicos de alta calidad con muy poco riesgo de sesgo.
- 1<sup>+</sup> Metanálisis, revisiones sistemáticas de ensayos clínicos o ensayos clínicos bien realizados con poco riesgo de sesgo.
- 1<sup>-</sup> Metanálisis, revisiones sistemáticas de ensayos clínicos o ensayos clínicos con alto riesgo de sesgo.
- 2<sup>++</sup> Revisiones sistemáticas de estudios de cohortes o de casos y controles o estudios de pruebas diagnósticas de alta calidad, estudios de cohortes o de casos y controles de pruebas diagnósticas de alta calidad con riesgo muy bajo de sesgo y con alta probabilidad de establecer una relación causal.
- 2<sup>+</sup> Estudios de cohortes o de casos y controles o estudios de pruebas diagnósticas bien realizadas con bajo riesgo de sesgo y con una moderada probabilidad de establecer una relación causal.
- 2<sup>-</sup> Estudios de cohortes o de casos y controles con alto riesgo de sesgo.
- 3 Estudios no analíticos, como informes de casos y series de casos.
- 4 Opinión de expertos.

Fuente: *Scottish Intercollegiate Guidelines Network. Forming guideline recommendations. En: SIGN 50: A guideline developers' handbook: Edinburgh: SIGN; 2001 (45).*



## Anexo 3. Estudios excluidos

Referencia bibliográfica	Razón de exclusión
Schneider H, Koch M, Kunzel J, Gillespie MB, Grundtner P, Iro H, et al. Juvenile recurrent parotitis: a retrospective comparison of sialendoscopy versus conservative therapy. <i>Laryngoscope</i> . 2014 Feb;124(2):451-5.	No aporta ninguna de las variables de resultado incluidas
Zenk J, Koch M, Mantsopoulos K, Klintworth N, Schapher M, Iro H. The significance of extracorporeal shock wave lithotripsy in sialolithiasis therapy. <i>Hno</i> 2013; 61: 306-11.	Idioma no contemplado
Steck JH, Bertelli HD, Hoepfner CA, Volpi E, Vasconcelos EC. What is the learning curve of sialendoscopy? <i>Otolaryngology - Head and Neck Surgery (United States)</i> 2013; 1): P81.	Comunicación a Congreso
Rubio-Palau J, Castro-Cormenzana V, Ferrer-Fuertes A, Garcia-Diez E, Marti-Pages C, Sieira-Gil R. Sialendoscopy: Surgical technique and treatment protocol in a series of 45 patients. <i>International Journal of Oral and Maxillofacial Surgery</i> 2013; 42 (10): 1245.	Comunicación a Congreso
Phillips JD, Withrow K. Laser-assisted lithotripsy in the minimally invasive treatment of sialolithiasis. <i>Otolaryngology - Head and Neck Surgery (United States)</i> 2013; 1): P50-P51.	Comunicación a Congreso
Modest MC, Galinat L, Rabinowitz M, Curry J, Rosen D, Cognetti DM. Sialendoscopy outcomes: A study of over 100 north american patients for benign salivary gland disorders. <i>Otolaryngology - Head and Neck Surgery (United States)</i> 2013; 1): P78.	Comunicación a Congreso
Mamais C, Williams C, Davies K, Munir N, Shehata N. Sialendoscopy audit. <i>International Journal of Surgery</i> 2013; 11 (8): 634.	Comunicación a Congreso

Referencia bibliográfica	Razón de exclusión
Kopeliovich D, Nahlieli O. Combined external lithotripsy and endoscopic techniques for advanced sialolithiasis cases-long term results. International Journal of Oral and Maxillofacial Surgery 2013; 42 (10): 1347.	Comunicación a Congreso
Chuangqi Yu, Chi Y, Lingyan Z. Sialendoscopic findings in patients with obstructive sialadenitis: long-term experience. Br J Oral Maxillofac Surg 2013; 51: 337-41.	No aporta ninguna de las variables de resultado incluidas
Gallo A, Martellucci S, De Vincentiis M, Gallipoli C, Rosato C, Benedetti FN. Sialoendoscopic findings in nonlithiasic sialoadenitis. Otolaryngology - Head and Neck Surgery (United States) 2012; 147: P50.	Comunicación a Congreso
Crosher R, Mohammed-Ali R, Blore C. Sialendoscopy: Results of a 7 year prospective study. British Journal of Oral and Maxillofacial Surgery 2012; 50: S20.	Comunicación a Congreso
Zenk J, Klintworth N, Bozzato A, Iro H, Koch M. Sialendoscopy in the treatment of over 900 sialoliths. Otolaryngology - Head and Neck Surgery 2011; 145: 74.	Comunicación a Congreso
Gillespie MB, Koch M, Iro H, Zenk J. Endoscopic-Assisted Gland-Preserving Therapy for Chronic Sialadenitis A German and US Comparison. Arch Otolaryngol Head Neck Surg. [Article]. 2011 Sep;137(9):903-8.	No aporta ninguna de las variables de resultado incluidas

## 8. BIBLIOGRAFÍA

1. Fazio SB, Emerick K. UpToDate. Salivary gland stones [Internet]. Wolters Kluwers [actualizado 2 ene 2013; citado 28 mar 2014]. aprox. 2 pantallas. Disponible en: [http://www.uptodate.com.mergullador.sergas.es:2048/contents/salivary-gland-stones?source=search\\_result&search=sialoendoscopia&selectedTitle=1~1](http://www.uptodate.com.mergullador.sergas.es:2048/contents/salivary-gland-stones?source=search_result&search=sialoendoscopia&selectedTitle=1~1)
2. Zenk J, Hosemann WG, Iro H. Diameters of the main excretory ducts of the adult human submandibular and parotid gland: a histologic study. *Oral Surg Oral Med Oral Pathol Oral Radiol Endod.* 1998;85(5):576-80.
3. Marchal F, Dulguerov P, Becker M, Barki G, Disant F, Lehmann W. Specificity of parotid sialendoscopy. *Laryngoscope.* 2001;111(2):264-71.
4. Epker BN. Obstructive and inflammatory diseases of the major salivary glands. *Oral Surg Oral Med Oral Pathol.* 1972;33(1):2-27.
5. Rauch S, Gorlin RJ. Diseases of the salivary glands. En: Gorlin RJ, Goldman HM, eds. *Thoma's Oral Pathology.* 6 ed. St Louis: Mosby; 1970. p. 997-1003.
6. Escudier MP, McGurk M. Symptomatic sialoadenitis and sialolithiasis in the English population, an estimate of the cost of hospital treatment. *Br Dent J.* 1999;186(9):463-6.
7. McGurk M, Escudier MP, Brown JE. Modern management of salivary calculi. *Br J Surg.* 2005;92(1):107-12.
8. Lustmann J, Regev E, Melamed Y. Sialolithiasis. A survey on 245 patients and a review of the literature. *Int J Oral Maxillofac Surg.* 1990;19(3):135-8.
9. Nahlieli O, Eliav E, Hasson O, Zagury A, Baruchin AM. Pediatric sialolithiasis. *Oral Surg Oral Med Oral Pathol Oral Radiol Endod.* 2000;90(6):709-12.
10. Bodner L. Salivary gland calculi: diagnostic imaging and surgical management. *Compendium.* 1993;14(5):572-86.
11. Bodner L. Giant salivary gland calculi: diagnostic imaging and surgical management. *Oral Surg Oral Med Oral Pathol Oral Radiol Endod.* 2002;94(3):320-3.
12. Ledesma-Montes C, Garces-Ortiz M, Salcido-Garcia JF, Hernandez-Flores F, Hernandez-Guerrero JC. Giant sialolith: case report and review of the literature. *J Oral Maxillofac Surg.* 2007;65(1):128-30.

13. Capaccio P, Bottero A, Pompilio M, Ottaviani F. Conservative transoral removal of hilar submandibular salivary calculi. *Laryngoscope*. 2005;115(4):750-2.
14. Marchal F, Kurt AM, Dulguerov P, Lehmann W. Retrograde theory in sialolithiasis formation. *Arch Otolaryngol Head Neck Surg*. 2001;127(1):66-8.
15. Yuasa K, Nakhyama E, Ban S, Kawazu T, Chikui T, Shimizu M, et al. Submandibular gland duct endoscopy. Diagnostic value for salivary duct disorders in comparison to conventional radiography, sialography, and ultrasonography. *Oral Surg Oral Med Oral Pathol Oral Radiol Endod*. 1997;84(5):578-81.
16. Koch M, Zenk J, Bozzato A, Bumm K, Iro H. Sialoscopy in cases of unclear swelling of the major salivary glands. *Otolaryngol Head Neck Surg*. 2005;133(6):863-8.
17. Yoshimura Y, Inoue Y, Odagawa T. Sonographic examination of sialolithiasis. *J Oral Maxillofac Surg*. 1989;47(9):907-12.
18. Arijji Y, Yuasa H, Arijji E. High-frequency color Doppler sonography of the submandibular gland: relationship between salivary secretion and blood flow. *Oral Surg Oral Med Oral Pathol Oral Radiol Endod*. 1998;86(4):476-81.
19. Ngu RK, Brown JE, Whaites EJ, Drage NA, Ng SY, Makdissi J. Salivary duct strictures: nature and incidence in benign salivary obstruction. *Dentomaxillofac Radiol*. 2007;36(2):63-7.
20. Brown AL, Shepherd D, Buckenham TM. Per oral balloon sialoplasty: results in the treatment of salivary duct stenosis. *Cardiovasc Intervent Radiol*. 1997;20(5):337-42.
21. Rose SS. A clinical and radiological survey of 192 cases of recurrent swellings of the salivary glands. *Ann R Coll Surg Engl*. 1954;15(6):374-401.
22. Patey DH. Inflammation of the Salivary Glands with Particular Reference to Chronic and Recurrent Parotitis. *Ann R Coll Surg Engl*. 1965 Jan;36:26-44.
23. Marchal F, Dulguerov P. Sialolithiasis management: the state of the art. *Arch Otolaryngol Head Neck Surg*. 2003;129(9):951-6.
24. Becker M, Marchal F, Becker CD, Dulguerov P, Georgakopoulos G, Lehmann W, et al. Sialolithiasis and salivary ductal stenosis: diagnostic accuracy of MR sialography with a three-dimensional extended-phase conjugate-symmetry rapid spin-echo sequence. *Radiology*. 2000;217(2):347-58.

25. Dulguerov P, Marchal F, Lehmann W. Postparotidectomy facial nerve paralysis: possible etiologic factors and results with routine facial nerve monitoring. *Laryngoscope*. 1999;109(5):754-62.
26. Hald J, Andreassen UK. Submandibular gland excision: short- and long-term complications. *ORL J Otorhinolaryngol Relat Spec*. 1994;56(2):87-91.
27. Beahrs OH. The Facial Nerve in Parotid Surgery. *Surg Clin North Am*. 1963;43:973-7.
28. Capaccio P, Torretta S, Pignataro L. The role of adenectomy for salivary gland obstructions in the era of sialendoscopy and lithotripsy. *Otolaryngol Clin North Am*. 2009;42(6):1161-71.
29. Mandel L, Kaynar A. Surgical bypass of submandibular duct stricture. *Oral Surg Oral Med Oral Pathol Oral Radiol Endod*. 1999;88(5):532-3.
30. Iro H, Schneider T, Nitsche N, Waitz G, Eil C. Extracorporeal piezoelectric lithotripsy of salivary calculi. Initial clinical experiences. *Hno*. 1990;38(7):251-5.
31. Escudier MP, Brown JE, Drage NA, McGurk M. Extracorporeal shockwave lithotripsy in the management of salivary calculi. *Br J Surg*. 2003;90(4):482-5.
32. Iro H, Zenk J, Waldfahrer F, Benzel W, Schneider T, Eil C. Extracorporeal shock wave lithotripsy of parotid stones. Results of a prospective clinical trial. *Ann Otol Rhinol Laryngol*. 1998;107(10 Pt 1):860-4.
33. Ottaviani F, Capaccio P, Rivolta R, Cosmacini P, Pignataro L, Castagnone D. Salivary gland stones: US evaluation in shock wave lithotripsy. *Radiology*. 1997;204(2):437-41.
34. Brown JE. Minimally invasive techniques for the treatment of benign salivary gland obstruction. *Cardiovasc Intervent Radiol*. 2002;25(5):345-51.
35. Drage NA, Brown JE, Escudier MP, McGurk M. Interventional radiology in the removal of salivary calculi. *Radiology*. 2000;214(1):139-42.
36. Yoshino N, Hosokawa A, Sasaki T, Yoshioka T. Interventional radiology for the non-surgical removal of sialoliths. *Dentomaxillofac Radiol*. 1996;25(5):242-6.
37. Marchal F, Becker M, Dulguerov P, Lehmann W. Interventional sialendoscopy. *Laryngoscope*. 2000;110(2 Pt 1):318-20.
38. Nahlieli O, Baruchin AM. Endoscopic technique for the diagnosis and treatment of obstructive salivary gland diseases. *J Oral Maxillofac Surg*. 1999;57(12):1394-401; discussion 401-2.

39. Katz P. [Endoscopy of the salivary glands]. *Ann Radiol (Paris)*. 1991;34(1-2):110-3.
40. Luers JC, Stenner M, Schinke M, Helmstaedter V, Beutner D. Tolerability of sialendoscopy under local anesthesia. *Ann Otol Rhinol Laryngol*. 2012;121(4):269-74.
41. Nahlieli O, Baruchin AM. Long-term experience with endoscopic diagnosis and treatment of salivary gland inflammatory diseases. *Laryngoscope*. 2000;110(6):988-93.
42. Wilson M, McMullen K, Walvekar RR. Sialendoscopy: Endoscopic Approach to Benign Salivary Gland Diseases. *Advances in Endoscopic Surgery*. Prof. Cornel Iancu (Ed.), 2011. ISBN: 978-953-307-717-8, InTech. Disponible en: <http://www.intechopen.com/books/advances-in-endoscopicsurgery/sialendoscopy-endoscopic-approach-to-benign-salivary-gland-diseases>.
43. Nahlieli O, Nakar LH, Nazarian Y, Turner MD. Sialoendoscopy: A new approach to salivary gland obstructive pathology. *J Am Dent Assoc*. 2006;137(10):1394-400.
44. Nahlieli O, Shacham R, Yoffe B, Eliav E. Diagnosis and treatment of strictures and kinks in salivary gland ducts. *J Oral Maxillofac Surg*. 2001;59(5):484-90; discussion, 90-2.
45. Jiang L, Zhang Y, Liu DG, Zhang L, Zhang ZY, Yu GY. [Sialoendoscopically-assisted sialolithectomy for the hilar stones of the Wharton's duct]. *Zhonghua Kou Qiang Yi Xue Za Zhi*. 2012 Mar;47(3):157-9.
46. National Institute for Health and Clinical Excellence. Interventional procedure overview of therapeutic sialendoscopy. Interventional Procedures Programm (IPG218). Manchester: NICE; 2007. Disponible en: <http://www.nice.org.uk/nicemedia/live/11289/31716/31716.pdf>.
47. Lizaur Ajuria B, Barona Dorado C, Leco Berrocal MI, Fernández Cáliz F, Martínez González JM. Sialoendoscopia en las patologías obstructivas de las glándulas salivales. *Científica dental: Revista científica de formación continuada*. 2012;9(2):75-80.
48. Canzi P, Occhini A, Pagella F, Marchal F, Benazzo M. Sialendoscopy in juvenile recurrent parotitis: a review of the literature. *Acta Otorhinolaryngol Ital*. 2013 Dec;33(6):367-73.
49. Strychowsky JE, Sommer DD, Gupta MK, Cohen N, Nahlieli O. Sialendoscopy for the management of obstructive salivary gland disease: a systematic review and meta-analysis. *Arch Otolaryngol Head Neck Surg*. 2012 Jun;138(6):541-7.



50. Konigsberger R, Feyh J, Goetz A, Kastenbauer E. Endoscopically-controlled electrohydraulic intracorporeal shock wave lithotripsy (EISL) of salivary stones. *J Otolaryngol*. 1993;22(1):12-3.
51. Arzoz E, Santiago A, Esnal F, Palomero R. Endoscopic intracorporeal lithotripsy for sialolithiasis. *J Oral Maxillofac Surg*. 1996;54(7):847-50; discussion 51-2.
52. Marchal F, Dulguerov P, Becker M, Barki G, Disant F, Lehmann W. Submandibular diagnostic and interventional sialendoscopy: new procedure for ductal disorders. *Ann Otol Rhinol Laryngol*. 2002;111(1):27-35.
53. Chu DW, Chow TL, Lim BH, Kwok SP. Endoscopic management of submandibular sialolithiasis. *Surg Endosc*. 2003 Jun;17(6):876-9.
54. Zenk J, Koch M, Bozzato A, Iro H. Sialoscopy--initial experiences with a new endoscope. *Br J Oral Maxillofac Surg*. 2004;42(4):293-8.
55. Ziegler CM, Steveling H, Seubert M, Muhling J. Endoscopy: a minimally invasive procedure for diagnosis and treatment of diseases of the salivary glands. Six years of practical experience. *Br J Oral Maxillofac Surg*. 2004 Feb;42(1):1-7.
56. McGurk M, MacBean AD, Fan KF, Sproat C, Darwish C. Endoscopically assisted operative retrieval of parotid stones. *Br J Oral Maxillofac Surg*. 2006;44(2):157-60.
57. Raif J, Vardi M, Nahlieli O, Gannot I. An Er:YAG laser endoscopic fiber delivery system for lithotripsy of salivary stones. *Lasers Surg Med*. 2006 Jul;38(6):580-7.
58. Nahlieli O, Shacham R, Zagury A, Bar T, Yoffe B. The ductal stretching technique: an endoscopic-assisted technique for removal of submandibular stones. *Laryngoscope*. 2007;117(6):1031-5.
59. Koch M, Iro H, Zenk J. Role of sialoscopy in the treatment of Stensen's duct strictures. *Ann Otol Rhinol Laryngol*. 2008;117(4):271-8.
60. Papadaki ME, McCain JP, Kim K, Katz RL, Kaban LB, Troulis MJ. Interventional sialoendoscopy: early clinical results. *J Oral Maxillofac Surg*. 2008;66(5):954-62.
61. Walvekar RR, Razfar A, Carrau RL, Schaitkin B. Sialendoscopy and associated complications: a preliminary experience. *Laryngoscope*. 2008 May;118(5):776-9.

62. Yu CQ, Yang C, Zheng LY, Wu DM, Zhang J, Yun B. Selective management of obstructive submandibular sialadenitis. *Br J Oral Maxillofac Surg.* 2008 Jan;46(1):46-9.
63. Yu C, Zheng L, Yang C, Shen N. Causes of chronic obstructive parotitis and management by sialoendoscopy. *Oral Surg Oral Med Oral Pathol Oral Radiol Endod.* 2008;105(3):365-70.
64. Liu DG, Zhang ZY, Zhang Y, Zhang L, Yu GY. Diagnosis and management of sialolithiasis with a semirigid endoscope. *Oral Surg Oral Med Oral Pathol Oral Radiol Endod.* 2009;108(1):9-14.
65. Nahlieli O. Endoscopic surgery of the salivary glands. *Alpha Omegan.* 2009;102(2):55-60.
66. Walvekar RR, Bomeli SR, Carrau RL, Schaitkin B. Combined approach technique for the management of large salivary stones. *Laryngoscope.* 2009 Jun;119(6):1125-9.
67. Karavidas K, Nahlieli O, Fritsch M, McGurk M. Minimal surgery for parotid stones: a 7-year endoscopic experience. *Int J Oral Maxillofac Surg.* 2010 Jan;39(1):1-4.
68. Koch M, Bozzato A, Iro H, Zenk J. Combined endoscopic and transcutaneous approach for parotid gland sialolithiasis: indications, technique, and results. *Otolaryngol Head Neck Surg.* 2010 Jan;142(1):98-103.
69. Nahlieli O, Shacham R, Zaguri A. Combined external lithotripsy and endoscopic techniques for advanced sialolithiasis cases. *J Oral Maxillofac Surg.* 2010 Feb;68(2):347-53.
70. Serbetci E, Sengor GA. Sialendoscopy: experience with the first 60 glands in Turkey and a literature review. *Ann Otol Rhinol Laryngol.* 2010 Mar;119(3):155-64.
71. Su YX, Liao GQ, Zheng GS, Liu HC, Liang YJ, Ou DM. Sialoendoscopically assisted open sialolithectomy for removal of large submandibular hilar calculi. *J Oral Maxillofac Surg.* 2010 Jan;68(1):68-73.
72. Wallace E, Tuzin M, Hagan J, Schaitkin B, Walvekar RR. Management of giant sialoliths: review of the literature and preliminary experience with interventional sialendoscopy. *Laryngoscope.* 2010 Oct;120(10):1974-8.
73. Yu C, Yang C, Zheng L, Wu D. Endoscopic observation and strategic management of obstructive submandibular sialadenitis. *J Oral Maxillofac Surg.* 2010 Aug;68(8):1770-5.

74. Ardekian L, Shamir D, Trabelsi M, Peled M. Chronic obstructive parotitis due to strictures of Stenson's duct--our treatment experience with sialoendoscopy. *J Oral Maxillofac Surg*. 2010 Jan;68(1):83-7.
75. Bowen MA, Tauzin M, Kluka EA, Nuss DW, DiLeo M, McWhorter AJ, et al. Diagnostic and interventional sialendoscopy: a preliminary experience. *Laryngoscope*. 2011 Feb;121(2):299-303.
76. Capaccio P, Clemente IA, McGurk M, Bossi A, Pignataro L. Transoral removal of hiloparenchymal submandibular calculi: A long-term clinical experience. *European Archives of Oto-Rhino-Laryngology*. 2011 July;268(7):1081-6.
77. Danquart J, Wagner N, Arndal H, Homoe P. Sialoendoscopy for diagnosis and treatment of non-neoplastic obstruction in the salivary glands. *Dan Med Bull*. 2011 Feb;58(2):A4232.
78. Gillespie MB, Intaphan J, Nguyen SA. Endoscopic-assisted management of chronic sialadenitis. *Head and Neck*. 2011 September;33(9):1346-51.
79. Luers JC, Grosheva M, Stenner M, Beutner D. Sialoendoscopy: prognostic factors for endoscopic removal of salivary stones. *Arch Otolaryngol Head Neck Surg*. 2011 Apr;137(4):325-9.
80. Maresh A, Kutler DI, Kacker A. Sialoendoscopy in the diagnosis and management of obstructive sialadenitis. *Laryngoscope*. 2011 Mar;121(3):495-500.
81. Durbec M, Dinkel E, Vigier S, Disant F, Marchal F, Faure F. Thulium-YAG laser sialendoscopy for parotid and submandibular sialolithiasis. *Lasers Surg Med*. 2012 Dec;44(10):783-6.
82. Koch M, Iro H, Kunzel J, Psychogios G, Bozzato A, Zenk J. Diagnosis and gland-preserving minimally invasive therapy for Wharton's duct stenoses. *Laryngoscope*. 2012 Mar;122(3):552-8.
83. Koch M, Iro H, Klintworth N, Psychogios G, Zenk J. Results of minimally invasive gland-preserving treatment in different types of parotid duct stenosis. *Arch Otolaryngol Head Neck Surg*. 2012 Sep;138(9):804-10.
84. Rasmussen ER, Arndal H, Rasmussen SH, Wagner N. Steady progress seen in endoscopic surgery on major salivary glands. *Dan Med J*. 2012 Nov;59(11):A4525.
85. Zenk J, Koch M, Klintworth N, Konig B, Konz K, Gillespie MB, et al. Sialendoscopy in the diagnosis and treatment of sialolithiasis: a study on more than 1000 patients. *Otolaryngol Head Neck Surg*. 2012 Nov;147(5):858-63.

86. Kopec T, Wierzbicka M, Szyfter W, Leszczynska M. Algorithm changes in treatment of submandibular gland sialolithiasis. *Eur Arch Otorhinolaryngol*. 2013 Jul;270(7):2089-93.
87. Kopec T, Szyfter W, Wierzbicka M. Sialoendoscopy and combined approach for the management of salivary gland stones. *Eur Arch Otorhinolaryngol*. 2013 Jan;270(1):219-23.
88. Kopec T, Szyfter W, Wierzbicka M, Nealis J. Stenoses of the salivary ducts-sialendoscopy based diagnosis and treatment. *Br J Oral Maxillofac Surg*. 2013 Oct;51(7):e174-7.
89. Kroll T, Finkensieper M, Sharma SJ, Guntinas-Lichius O, Wittekindt C. Short-term outcome and patient satisfaction after sialendoscopy. *Eur Arch Otorhinolaryngol*. 2013 Nov;270(11):2939-45.
90. Vashishta R, Gillespie MB. Salivary endoscopy for idiopathic chronic sialadenitis. *Laryngoscope*. 2013 Dec;123(12):3016-20.
91. Ardekian L, Klein HH, Araydy S, Marchal F. The use of sialendoscopy for the treatment of multiple salivary gland stones. *J Oral Maxillofac Surg*. 2014 Jan;72(1):89-95.
92. Ardekian L, Klein H, Al Abri R, Marchal F. Sialendoscopy for the diagnosis and treatment of juvenile recurrent parotitis. *Rev Stomatol Chir Maxillofac Chir Orale*. 2014 Feb;115(1):17-21.
93. Ianovski I, Morton RP, Ahmad Z. Patient-perceived outcome after sialendoscopy using the glasgow benefit inventory. *Laryngoscope*. 2014 Apr;124(4):869-74.
94. Klein H, Ardekian L. The treatment of large sialoliths by sialendoscopic combined approach. *J Oral Maxillofac Surg*. 2014 Apr;72(4):737-43.
95. Phillips J, Withrow K. Outcomes of Holmium Laser-Assisted Lithotripsy with Sialendoscopy in Treatment of Sialolithiasis. *Otolaryngol Head Neck Surg*. 2014 Mar 5.
96. Sionis S, Caria RA, Trucas M, Brennan PA, Puxeddu R. Sialoendoscopy with and without holmium:YAG laser-assisted lithotripsy in the management of obstructive sialadenitis of major salivary glands. *Br J Oral Maxillofac Surg*. 2014 Jan;52(1):58-62.
97. Berini-Aytes L, Gay-Escoda C. Morbidity associated with removal of the submandibular gland. *J Craniomaxillofac Surg*. 1992;20(5):216-9.

98. Su YX, Xu JH, Liao GQ, Zheng GS, Cheng MH, Han L, et al. Salivary gland functional recovery after sialendoscopy. *Laryngoscope*. 2009 Apr;119(4):646-52.
99. Cunning DM, Lipke N, Wax MK. Significance of unilateral submandibular gland excision on salivary flow in noncancer patients. *Laryngoscope*. 1998;108(6):812-5.
100. Chaushu G, Dori S, Sela BA, Taicher S, Kronenberg J, Talmi YP. Salivary flow dynamics after parotid surgery: a preliminary report. *Otolaryngol Head Neck Surg*. 2001;124(3):270-3.
101. Baptista PM, Gimeno-Vilar C, Rey-Martinez JA, Casale-Falcone M. Sialoendoscopia: una nueva alternativa en el tratamiento de la patología salival. Nuestra experiencia. *Acta Otorrinolaringol Esp*. 2008 Mar;59(3):120-3.
102. Iro H, Zenk J, Escudier MP, Nahlieli O, Capaccio P, Katz P, et al. Outcome of minimally invasive management of salivary calculi in 4,691 patients. *Laryngoscope*. 2009 February;119(2):263-8.
103. Nahlieli O, Baruchin AM. Sialoendoscopy: three years' experience as a diagnostic and treatment modality. *J Oral Maxillofac Surg*. 1997;55(9):912-8;discussion 9-20.
104. Marchal F, Chossegras C, Faure F, Delas B, Bizeau A, Mortensen B, et al. Salivary stones and stenosis. A comprehensive classification. *Rev Stomatol Chir Maxillofac*. 2008 Sep;109(4):233-6.
105. Capaccio P, Ottaviani F, Manzo R, Schindler A, Cesana B. Extracorporeal lithotripsy for salivary calculi: A long-term clinical experience. *Laryngoscope*. 2004 June;114(6):1069-73.
106. Marchal F. A combined endoscopic and external approach for extraction of large stones with preservation of parotid and submandibular glands. *Laryngoscope*. 2007 Feb;117(2):373-7.
107. Zenk J, Koch M, Iro H. Extracorporeal and intracorporeal lithotripsy of salivary gland stones: basic investigations. *Otolaryngol Clin North Am*. 2009 Dec;42(6):1115-37, Table of Contents.
108. Iro H, Dlugaiczyk J, Zenk J. Current concepts in diagnosis and treatment of sialolithiasis. *Br J Hosp Med (Lond)*. 2006;67(1):24-8.
109. Katz P. New techniques for the treatment of salivary lithiasis: sialoendoscopy and extracorporeal lithotripsy: 1773 cases. *Ann Otolaryngol Chir Cervicofac*. 2004 Jun;121(3):123-32.

110. Koch M, Zenk J, Iro H. Diagnostic and interventional sialoscopy in obstructive diseases of the salivary glands. *Hno*. 2008 Feb;56(2):139-44.
111. Nahlieli O, Shacham R, Bar T, Eliav E. Endoscopic mechanical retrieval of sialoliths. *Oral Surg Oral Med Oral Pathol Oral Radiol Endod*. 2003 Apr;95(4):396-402.
112. Walvekar RR, Carrau RL, Schaitkin B. Endoscopic sialolith removal: orientation and shape as predictors of success. *Am J Otolaryngol*. 2009 May-Jun;30(3):153-6.
113. Iwai T, Matsui Y, Yamagishi M, Hirota M, Mitsudo K, Maegawa J, et al. Simple technique for dilatation of the papilla in sialoendoscopy. *J Oral Maxillofac Surg*. 2009 Mar;67(3):681-2.
114. Steck JH, Bertelli HD, Hoepfner CA, Volpi E, Vasconcelos EC. What is the learning curve of sialoendoscopy? *Otolaryngology - Head and Neck Surgery (United States)*. [Conference Abstract]. 2013;1):P81.
115. Luers JC, Damm M, Klusmann JP, Beutner D. The learning curve of sialendoscopy with modular sialendoscopes: a single surgeon's experience. *Arch Otolaryngol Head Neck Surg*. 2010 Aug;136(8):762-5.



galicia



Consellería  
de Sanidade

Innovación e Xestión  
da Saúde Pública

Análise e Estudos

31

E