

Hipoplasia pontocerebelosa secundaria a delección en el gen CASK. Caso clínico

Pontocerebellar hypoplasia secondary to CASK gene deletion. Case report

Lucía Rivas^a, Óscar Blanco^b, Cristina Torreira^c, Alfredo Repáraz^c, Cristina Melcón^b, Alfonso Amado^b

^aDepartamento de Pediatría, Complejo Hospitalario Universitario de Pontevedra. España

^bSección de Neuropediatría, Servicio de Pediatría, Complejo Hospitalario Universitario de Vigo. España

^cLaboratorio de Citogenética, Complejo Hospitalario Universitario de Vigo. España

Recibido el 2 de septiembre de 2016; aceptado el 14 de noviembre de 2016

Resumen

Introducción: La hipoplasia pontocerebelosa (HPC) es la reducción del tamaño del cerebelo y la protuberancia secundaria a una alteración en su desarrollo, pudiendo ser provocado por enfermedades neurodegenerativas de causa genética, de las que se conocen 10 subtipos (PCH 1-10), malformaciones corticales, enfermedades metabólicas y enfermedades genéticas. **Objetivo:** Presentar el caso de una niña con microcefalia, HPC y Síndrome de West, en que el estudio genético permitió llegar al diagnóstico de una delección en el cromosoma X. **Caso clínico:** Lactante de 7 meses al diagnóstico, sin antecedentes familiares ni obstétricos de interés, perímetro cefálico (PC) al nacimiento en -1.5 desviaciones estándar (DE). Evolucionó con escasa progresión ponderal y estancamiento del crecimiento del PC, retraso del desarrollo psicomotor, caracterizado por ausencia de fijación de la mirada e hipotonía con reflejos osteotendinosos conservados, y epilepsia refractaria. En los potenciales evocados auditivos se demostró compromiso de las vías pontomesencefálicas y en las neuroimágenes HPC. El estudio genético Array de Hibridación Genómica Comparada (aCGH) demostró delección parcial heterocigota en el cromosoma X, afectando al gen CASK. **Conclusiones:** Ante el amplio diagnóstico diferencial que plantea las HPC, las nuevas técnicas citogenéticas han permitido mejorar la clasificación y en algunos casos establecer su etiología, pudiendo ofrecer en estos casos un adecuado asesoramiento genético a las familias.

Palabras clave:

Gen CASK;
Discapacidad intelectual;
Hipoplasia pontocerebelosa;
Microcefalia;
Retraso psicomotor;
Síndrome de West

Abstract

Introduction: Pontocerebellar hypoplasia (PCH) is a reduction of the size of the cerebellum and pons secondary to an alteration in its development, and can be caused by neurodegenerative diseases of genetic origin, of which there are known 10 subtypes (PCH 1-10), cortical malformations, metabolic and genetic diseases. **Objective:** To present the case of a child with microcephaly, PCH and West syndrome, in which the genetic study allowed to make the diagnosis of a deletion on chromosome

Keywords:

CASK gene;
Intellectual disability;
Microcephaly;
Pontocerebellar hypoplasia;
Psychomotor retardation;
West Syndrome

Correspondencia:
Lucía Rivas Arribas
lucia.rivas.arribas@sergas.es

X. Case report: This is a female infant of 7-month at diagnosis, without family or obstetric history of interest, head circumference at birth -1.5 standard deviations (SD). She had little weight and growth in head circumference progression. In addition, physical examination revealed no fixating gaze, hypotonia with preserved deep tendon reflexes. Progressively developed refractory seizures. Brainstem Auditory Evoked Potential demonstrated involvement of pontomesencephalic ways and neuroimaging Pontocerebellar hypoplasia. The genetic study (aCGH) showed heterozygous deletion on the X chromosome, affecting the CASK gene. **Conclusions:** Given the wide differential diagnosis proposed at the PCH, new cytogenetic techniques have improved the classification of HPC and in some cases establish their etiology, so in these cases can provide appropriate genetic counseling to families.

Introducción

Las hipoplasias pontocerebelosas (HPC) constituyen un grupo heterogéneo de enfermedades neurodegenerativas de causa genética, de las que se conocen 10 subtipos (PCH 1-10). El término HPC se utiliza de manera genérica para describir una reducción del tamaño del cerebelo y la protuberancia. En este sentido, además de las entidades ya mencionadas (PCH 1-10), se incluirían también otras entidades que cursan con HPC, tales como, malformaciones corticales, enfermedades metabólicas y enfermedades genéticas¹⁻³. Los pacientes con hipoplasia pontocerebelosa suelen presentar hipotonía muscular y retraso en el desarrollo moderado-grave. Además pueden desarrollar evolutivamente ataxia, alteración en los movimientos oculares, disartria, temblor intencional, convulsiones y otros síntomas neurológicos^{1,3}.

En relación a la etiología genética, se han descrito mutaciones en el gen *CASK* relacionadas con este trastorno. *CASK* se encuentra en el cromosoma X y codifica una proteína que de manera directa e indirecta interviene en la transcripción, sinapsis y expresión génica. Los pacientes con mutaciones en el gen *CASK* presentan hipoplasia pontocerebelosa, microcefalia y retraso mental severo, pudiendo asociar otros síntomas como ataxia, nistagmus y sordera neurosensorial⁴⁻⁶.

El objetivo del manuscrito es presentar el caso de una niña con microcefalia, HPC y Síndrome de West, en que el estudio genético permitió llegar al diagnóstico de una delección en el cromosoma X.

Caso clínico

Escolar de 5 años, de sexo femenino, que fue seguida desde el período de lactante en las consultas externas de neuropediatría, por retraso severo de desarrollo psicomotor, hipotonía y microcefalia.

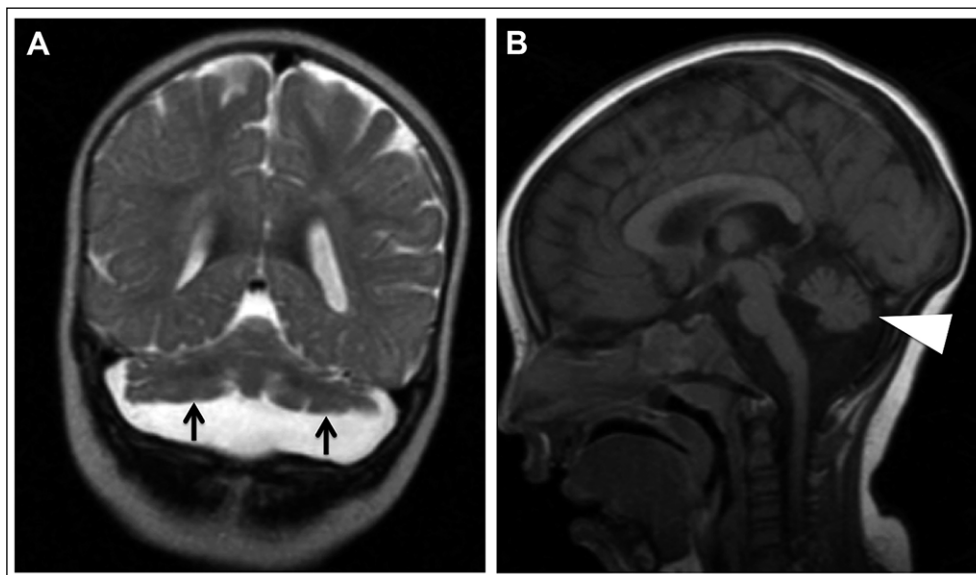
Hija única de padres sanos no consanguíneos, sin antecedentes familiares relevantes. La gestación había sido controlada. La madre no refería consumo de alcohol u otras drogas durante el embarazo, que había

transcurrido sin incidencias ni enfermedades intercurrentes, por lo que no refería tampoco haber recibido fármacos. La gestación se desarrolló en España, sin referir viajes a zonas con riesgo de infección por el virus zika.

El parto fue a término mediante cesárea por presentación podálica, con Apgar 9-10, con peso al nacimiento de 3010 g y perímetro cefálico (PC) de 31 cm (-1,5 desviaciones estándar (DE)). En los primeros meses de vida desarrolló escasa progresión pondoestatural, motivo por lo que fue derivada para estudio a los 6 meses de edad. A esa edad se hizo patente un retraso global en su desarrollo, con ausencia de fijación visual e hipotonía generalizada de predominio central, con reflejos osteotendinosos conservados, junto con marcada microcefalia (PC 37,5 cm, -11 DE), aplanamiento occipital y microretrognatia. Los exámenes de laboratorio fueron normales (perfil bioquímico, función hepática y renal, perfil tiroideo, pruebas de coagulación y enzimas musculares, así como del estudio metabólico básico [equilibrio ácido-base, amonemia, ácido láctico y pirúvico plasmático pre y postingesta, ácido láctico y pirúvico en líquido cefalorraquídeo-LCR], aminoácidos en plasma, orina y LCR, ácidos orgánicos en orina y LCR, perfil de sialotransferrinas en suero y perfil de acilcarnitinas en tándem masas) y cariotipo (46,XX). Asimismo se demostró la normalidad del estudio cardiológico (electrocardiograma y Ecocardiografía), oftalmológico y de ecografía abdominal.

A nivel neurofisiológico, el electroencefalograma (EEG), los potenciales evocados visuales, así como la electromiografía y la velocidad de conducción nerviosa fueron normales; sin embargo, los potenciales evocados auditivos mostraron compromiso severo de las vías pontomesencefálicas. La resonancia magnética de cerebro mostró hipoplasia a nivel pontocerebeloso, sin otros hallazgos significativos (figura 1 A y B).

A los 15 meses de edad, la paciente inició episodios de espasmos en flexión de miembros superiores. No tenía antecedentes de haber presentado movimientos anormales previamente y en el primer EEG realizado a los 6 meses de edad no se observaba actividad epileptiformes. Dada la aparición de esta nueva sintomato-



Figuras 1 A y B. Resonancia magnética cerebral (A: corte coronal, secuencia T2FSE; B: corte sagital, secuencia T1). Hipoplasia de vermis y hemisferios cerebelosos afectando a su porción inferior. No se demuestran anomalías a nivel supratentorial. Los hallazgos descritos serían compatibles con una hipoplasia pontocerebelosa.

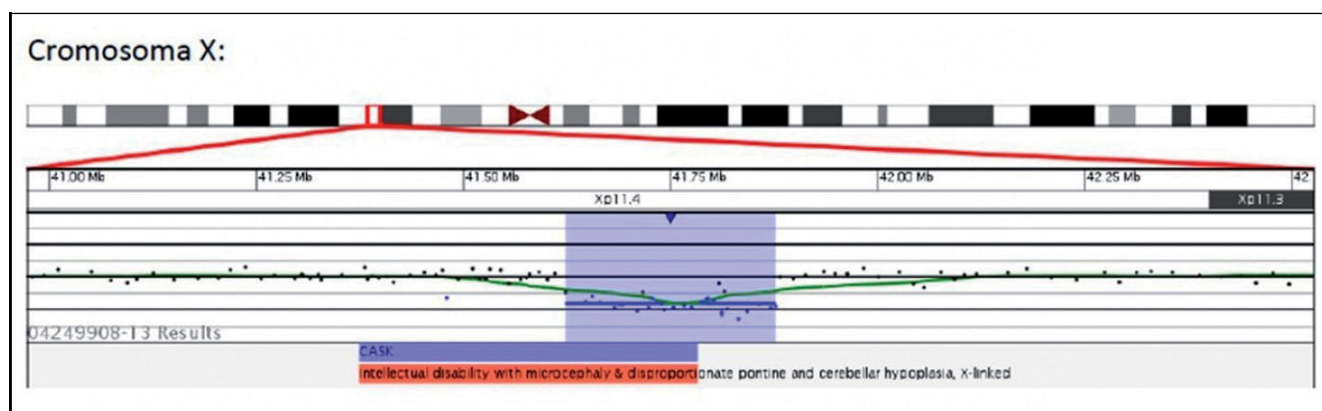


Figura 2. Array de Hibridación Genómica Comparada (aCGH). Fórmula cromosómica arr[hg19] Xp11,4(41 623 672- 41 877 684)x1. Se observa una deleción parcial del gen CASK que involucra los primeros 5 exones (deleción intersticial de 254,01 Kb en la región Xp11,4).

logía, se realizó un video-EEG en el que se demostró hipsarritmia en el trazado, también se realizó nueva resonancia magnética sin apreciar cambios significativos respecto al estudio previo. Ante el debut de un Síndrome de West criptogenético se inició tratamiento anticonvulsivante con vigabatrina con buena respuesta inicial.

Se solicitó estudio Array de Hibridación Genómica Comparada (aCGH) detectándose una deleción parcial del gen CASK que involucra los primeros 5 exones (deleción de 254,01Kb en la citobanda Xp11,4 de uno de los cromosomas X [Xp11,4(41 623 672- 41 877 684) x1]) (figura 2). Se realizó estudio aCGH a ambos progenitores sin observarse alteraciones y confirmando por tanto la presencia de una mutación de novo en la paciente. Esta mutación se encuentra en la región del gen CASK, que se asocia a discapacidad intelectual, microcefalia e hipoplasia pontocerebelosa ligada a X.

Actualmente la paciente tiene 5 años. La evolución global ha sido desfavorable, con retraso psicomotor severo, microcefalia extrema, retraso ponderoestatural y discapacidad intelectual. Aunque inicialmente presentó buena respuesta a tratamiento con vigabatrina, posteriormente reaparecieron las crisis epilépticas refractarias a politerapia anticonvulsivante.

Discusión

Los pacientes con HPC suelen presentar hipotonía muscular y retraso en el desarrollo moderado-grave, como en el caso de nuestra paciente, en el que dichos síntomas fueron los que alertaron a los padres y a su pediatra. Además pueden desarrollar ataxia, alteración en los movimientos oculares, disartria, temblor intencional, convulsiones, discapacidad intelectual,

discinesia y movimientos coreicos^{1,3}. En nuestro caso progresivamente aparecieron convulsiones y discapacidad intelectual, sin objetivarse movimientos oculares anormales, temblor o movimientos coreicos.

La etiopatogenia de las HPC abarca malformaciones corticales, enfermedades metabólicas como los trastornos congénitos de glicosilación de proteínas, predominantemente el tipo 1a pero también el tipo 1q, alteraciones genéticas: mutaciones en el gen *CASK*, agenesia del cerebelo secundaria a mutaciones en *PTF1A*, α -distroglicanopatías como el Síndrome de Walker-Warburg, Enfermedad músculo-ojo-cerebro o la Enfermedad de Fukuyama, malformaciones de la fosa posterior como la displasia del tegmento pontino y lesiones estructurales como la agenesia del cerebelo o el daño cerebelar secundario a prematuridad (Ej. Síndrome Johnsen-Tarby-Lewis)^{1,3}.

En cuanto a las alteraciones genéticas, se han descrito mutaciones en el gen *CASK* relacionadas con este trastorno. *CASK* se encuentra en el cromosoma Xp11.4, codifica una proteína estructural con múltiples dominios que interactúa con el factor de transcripción *TBR1*, y regula la expresión de genes encargados del desarrollo cerebral y migración neuronal (Ej. El gen de la reelin y del *NR2b*). Las mutaciones en *CASK* suelen ser de novo y afectan en un mayor porcentaje a mujeres que a hombres, como en el nuestro caso, que se trata de una niña en la que se confirmó una mutación de novo al no presentar los padres alteraciones en el estudio genético realizado^{1,4}.

El gen *CASK* codifica una serina proteína quinasa dependiente de calcio-calmodulina, que pertenece a la familia de las guanilato quinasas asociadas a membrana (*MAGUK*). La proteína *CASK* presenta en su estructura 5 dominios, que comparte con el resto de las proteínas de la familia *MAGUK*: *PDZ*, *SH3*, dos *L27* y *GK*, y se clasifica en la subfamilia *p55* por presentar en su extremo N-terminal un dominio adicional calcio/calmodulina-like. Esta proteína tiene una alta expresión en el sistema nervioso de los mamíferos, encargándose de la señalización a nivel sináptico y contribuyendo al desarrollo neural y a la expresión génica^{6,7}; además de formar parte de la sinapsis a nivel del intercambio en los canales iónicos y como proteína de anclaje transmembrana, contribuyendo así a la neurotransmisión, también tiene actividad en el núcleo de las neuronas regulando la expresión génica⁶. Se ha demostrado que la función del gen *CASK* varía en relación con el período de desarrollo cerebral en el que se encuentre el individuo. Durante el desarrollo embrionario algunas proteínas *CASK* entran en el núcleo de las neuronas (principalmente a nivel de la corteza cerebral, hipocampo y bulbo olfatorio), regulando la expresión génica. En la etapa juvenil, la proteína *CASK* se localiza a nivel axonal contribuyendo al transporte y

la excreción. Finalmente en la edad adulta se distribuye a nivel sináptico, actuando como proteína adaptadora y organizando la sinapsis y su señalización⁶.

Se deduce la implicación de la proteína *CASK* en el desarrollo de la corteza cerebral debido a su colaboración con el factor de transcripción *Tbr-1* y con la proteína de montaje nucleosómico *CINAP*, que actúa como chaperona durante la transcripción. La interacción entre esta proteína y *CINAP* modularían la estructura cromosómica de *Tbr-1*, regulando de este modo su expresión. *Tbr-1*, a su vez, regula la expresión en la matriz extracelular de la proteína *Reelin*, que se encarga de la migración neuronal y laminación^{4,6,10}.

Los pacientes con mutaciones en el gen *CASK* presentan hipoplasia pontocerebelosa, microcefalia y retraso mental severo; se han descrito casos con ataxia, nistagmus y sordera neurosensorial^{1,4,5,8,10-12}, nuestra paciente presentaba hipoplasia pontocerebelosa en la resonancia magnética y alteración de la conducción de las vías pontomesencefálicas en los potenciales evocados auditivos de tronco cerebral. Las mutaciones en el gen *CASK* producen trastornos en el aprendizaje y la memoria, generando discapacidad intelectual y defectos neurológicos⁹.

Una serie de casos Japonesa describe a 16 pacientes con mutaciones en el gen *CASK* que presentan de manera común, al igual que ocurrió en nuestra paciente, microcefalia adquirida, retraso ponderoestatural, epilepsia y en la resonancia magnética cerebral HPC¹³.

En estudios genéticos realizados a pacientes con retraso mental ligado a X, se han encontrado mutaciones en el gen *CASK*⁷. Se han descrito múltiples tipos de anomalías genéticas: variaciones en el número de copias y mutaciones (duplicaciones, deleciones, inversiones y mutaciones en la unión exón-intrón) en pacientes con HPC y con ausencia de alteraciones en el cariotipo, en los estudios genéticos realizados a nuestra paciente se demostró una deleción en el cromosoma X en el array-CGH, siendo el cariotipo normal (46,XX). La mayoría de estas mutaciones son nulas, no expresan proteínas, por ello aunque existen diferentes alteraciones genotípicas los pacientes presentan un fenotipo similar. Además tampoco se ha conseguido relacionar la magnitud de la alteración genética con un fenotipo particular, pacientes con grandes deleciones son fenotípicamente indistinguibles de pacientes con deleciones limitadas al gen *CASK*^{8,14}. En una serie de 8 casos en varones con mutaciones en el gen *CASK* proponen que los pacientes con fenotipo más severo presentan afectación en la línea germinal, hallando mosaicismos en los pacientes con fenotipo atenuado¹⁵. En varios estudios se relata la asociación de epilepsia en pacientes con HPC, pero sólo en uno publicado anteriormente¹⁶, se describe la presencia de un Síndrome de West, al igual que nuestra paciente en

la que se detectó en el trazado vídeo-EEG hipsarrítmica. En este estudio Burglen y cols. realizan una CGH a 14 pacientes que presentan HPC y en un caso discapacidad intelectual asociada a microcefalia. Detectan mutaciones en el gen *CASK* en 13 pacientes, todas ellas de novo. Aunque la serie es pequeña observan un fenotipo más grave entre los varones, y sugieren que en los casos en los que la mutación provoca inactivación de la proteína, aunque el fenotipo es variable, sería potencialmente reconocible¹⁶.

Conclusiones

Ante el amplio diagnóstico diferencial que plantea las HPC, las nuevas técnicas citogenéticas han permitido mejorar la clasificación de las HPC y en algunos casos establecer su etiología, pudiendo ofrecer en estos casos un adecuado asesoramiento genético a las familias. Se debería analizar el gen *CASK* ante el caso de una niña con discapacidad intelectual, microcefalia e HPC. El gen *CASK* está ampliamente distribuido en el sistema nervioso, con importante papel en los procesos de señalización, transporte de proteínas y regulación de la expresión génica. Un mayor conocimiento de su función podría aclarar en mayor medida la patogénesis

de la las HPC en los pacientes con mutaciones en el gen *CASK*, lo que además ayudaría a identificar genes candidatos para enfermedades relacionadas.

Responsabilidades éticas

Protección de personas y animales: Los autores declaran que los procedimientos seguidos se conformaron a las normas éticas del comité de experimentación humana responsable y de acuerdo con la Asociación Médica Mundial y la Declaración de Helsinki.

Confidencialidad de los datos: Los autores declaran que han seguido los protocolos de su centro de trabajo sobre la publicación de datos de pacientes.

Derecho a la privacidad y consentimiento informado: Los autores han obtenido el consentimiento informado de los pacientes y/o sujetos referidos en el artículo. Este documento obra en poder del autor de correspondencia.

Conflicto de intereses

Los autores declaran no tener conflicto de intereses.

Referencias

- Poretti A, Boltshauser E, Doherty D. Cerebellar Hypoplasia: Differential diagnostic and diagnostic approach. *Am J Med Genet Part C* 2014; 166C:211-26.
- Barth PG. Pontocerebellar hypoplasias. An overview of a group of inherited neurodegenerative disorders with fetal onset. *Brain Dev* 1993; 15: 411-22.
- Bolduc ME, Limperopoulos C. Neurodevelopmental outcomes in children with cerebellar malformations: a systematic review. *Dev Med Child Neurol* 2009; 51:256-67.
- Najm J, Horn D, Wimplinger I. Mutations of *CASK* cause an X-linked brain malformation phenotype with microcephaly and hypoplasia of the brainstem and cerebellum. *Nat Genet* 2008; 40:1065-7.
- Seltzer LE, Paciorkowski AR. Genetic disorders associated with postnatal microcephaly. *Am J Med Genet Part C* 2014; 166C:140-55.
- Hsueh YP. The role of the MAGUK Protein *CASK* in neural development and synaptic function. *Curr Med Chem* 2006; 13: 1915-27.
- Tarpey PS, Smith R, Pleasance E. A systematic, large-scale resequencing screen of X-chromosome coding exons in mental retardation. *Nat Genet* 2009; 41(5):535-43.
- Hayashi S, Okamoto N, Chinen Y. Novel intragenic duplications and mutations of *CASK* in patients with mental retardation and microcephaly with pontine and cerebellar hypoplasia (MICPCH). *Hum Genet* 2012; 131:99-110.
- Gillespie JM, Hodge JL. *CASK* regulates CAMKII autophosphorylation in neuronal growth, calcium signaling, and learning. *Front Mol Neurosci* 2013;6:27.
- Hackett A, Tarpey PS, Licata A. *CASK* mutations are frequent in males and cause X-linked nystagmus and variable XLMR phenotypes. *Eur J Hum Genet* 2010;18:544-52.
- Rump P, Jazayeri O, van Dijk-Bos K. Whole-exome sequencing is a powerful approach for establishing the etiological diagnosis in patients with intellectual disability and microcephaly. *BMC Medical Genomics* 2016;9:7.
- Woods G. Microcephaly: a clinical genetics approach. Uptodate 2014.
- Takanashi JI, Okamoto N, Yamamoto Y. Clinical and radiological features of Japanese patients with a severe phenotype due to *CASK* mutations. *Am J med genet Part A* 2012;158A:3112-8.
- Moog U, Kutsche K, Kortüm F. Phenotypic spectrum associated with *CASK* loss-of-function mutations. *J Med Genet* 2011;48:741-51.
- Moog U, Bierhals T, Brand K. Phenotypic and molecular insights into *CASK*-related disorders in males. *Orphanet Journal of Rare Diseases* 2015;10:44.
- Burglen L, Chantot-Bastaraud S, Garel C. Spectrum of pontocerebellar hypoplasia in 13 girls and boys with *CASK* mutations: confirmation of a recognizable phenotype and first description of a male mosaic patient. *Orphanet Journal of Rare Diseases* 2012;7:18.